Ueber

Wiederanheilung vollständig vom Körper getrennter Hautstücke.

Lane Medical Library

INAUGURAL-DISSERTATION,

ZUR

ERLANGUNG DER DOCTORWÜRDE

IN DER

MEDICIN UND CHIRURGIE

VORGELEGT DER

MEDICINISCHEN FACULTÄT

DER FRIEDRICH-WILHELMS-UNIVERSITÄT

ZU BERLIN

UND ÖFFENTLICH ZU VERTHEIDIGEN

am 15. März 1870

VON

Walther Hanff

aus Biesterfelde.

OPPONENTEN:

Nobiling, Dr. med.
Riesenfeld, Cand. med.
Lebovicz, Cand. med.

BERLIN.

BUCHDRUCKEREI VON GUSTAV LANGE (OTTO LANGE).

Wenn früher mühselig einzelne Beobachtungen über die Wiederanheilung vollständig vom Körper getrennter Theile zusammengesucht werden mussten und das Mitunterlaufen mancher wirklich schwer glaublicher Erzählungen dem Zweifel an der Möglichkeit überhaupt der Wiederanheilung immer neue Nahrung gab, so ist durch die sorgfältige Zusammenstellung aller hier einschlagenden Mittheilungen durch Zeis (Literatur und Geschichte der plastischen Chirurgie Nr. 213—422 und 1110—1166 nebst den Nachträgen) die Möglichkeit wohl endlich ausser Frage gestellt.

Ausserdem, wenn C. F. M. Langenbeck (Nosologie und Therapie d. chirurg. Krankh. Bd. 3, p. 709) 1825 noch sagte, die Wiederanheilung eines ganz abgetrennten Theiles gelinge nicht, „weil derselbe seine Vitalität verliert und blutleer wird", so bestehen für uns diese theoretischen Bedenken nicht mehr, seit man gewohnt ist, den belebten Körper nicht ferner als eine bunte, durch die Lebenskraft zusammengehaltene Vielheit von Stoffen zu betrachten, sondern in ihm das Resultat sieht des Zusammenwirkens von Elementen, die, zunächst selbstständig, doch auf die Dauer nur bestehen können durch ihre Wechselwirkung.

Von dieser Anschauung aus hat es demnach nichts Auffallendes, dass ein Stück Haut einer Eidechse einem Frosche anheilt; es wird sich einzig darum handeln, dass ein solcher Lappen mit seinem neuen Mutterboden in lebendigen Verkehr tritt, bevor äussere Schädlichkeiten und Mangel an Ernährungsmaterial sein Absterben bewirken; die Anheilung wird die Resultante aus diesen beiden Vorgängen sein.

In Bezug auf den einen der angeführten Faktoren sagt schon Dieffenbach (Rust's Handbuch d. Chirurgie. Berl. 1831, Bd. 4, p. 513 u. folg.) „Je niederer die Organisationsstufe ist, auf welcher der Theil steht, um so grösser ist die Neigung zur Wiedervereinigung, so bei hornartigen Fortsätzen der Haut, den Federn, Klauen und Sporen der Vögel, den Haaren der Säugethiere und Menschen und selbst völlig getrennt gewesenen Knochenstücken; ferner Hautlappen, vorzüglich aber die Enden prominirender Körpertheile, wie Nasenspitzen, Stücke der Ohren und in den seltensten Fällen kleinere Gliedmassen, wie Finger mit Haut, Nägeln, Bändern und Knochen."

Hinzuzufügen wäre hier wohl nur noch die Transplantation der Zähne, der Cornea und des Periostes, die beiden ersteren noch von Dieffenbach

in seiner operativen Chirurgie Bd. 2, pag. 125—136 und 307—312 ausführlicher behandelt, die letztere, neueren Datums, durch Jul. Wolff zur Kenntniss gebracht.

Die beste Zusammenstellung der älteren Beobachtungen giebt A. v. Haller (Elementa physiologiae Tom VIII, sect. II, § 33 pag. 162—163. Bern 1766), der auch die Tagliacozzi'sche Nasenbildung anerkennt und dann die Anheilung von Fingern, Lippen, Nasen, Zähnen, Federn und Hahnensporen berührt. Die meisten Versuche über Verpflanzung von Federn, Haaren und Klauen, stammen von Wiesmann (De coalitu partium a reliquo corpore prorsus disjunctarum Lipsiae 1824) und Dieffenbach (Transplantationsversuche bei Thieren. Gr. u. Walth. Journ. 1824, Bd. 6. p. 122 und chirurg. Erfahr. Bd. II, p. 154—160).

Ueber Zähne ist vorzüglich nachzusehen A. Mitscherlich (Replantation und Transplantation der Zähne. Langenbeck's Archiv für klin. Chir. 1863, Bd. 4, p. 374—417), über Anheilung von Knochen die zahlreichen Arbeiten Olliers und Jul. Wolff (die Osteoplastik in ihrer Beziehung zur Chirurgie und Physiologie Langenbeck's Archiv 1863, Bd. 4. p. 183 bis 294, so wie auch derselbe in der Berl. klin. Wochenschrift 1869, Nr. 46).

Recht zahlreich sind die in der Literatur verzeichneten Fälle über wieder angeheilte Finger und Nasen; für erstere lieferte die gewöhnliche Beschäftigung, für letztere Schläger- und Säbelduelle reichliches Material. Nun giebt es darunter zwar auch manche Angaben, die man beim besten Willen kaum glauben kann, wie z. B. die von Della Fanteria über Verwachsung zweier je zweimal getrennter Finger, und der viel diskutirte Fall von Garengeot mit der abgebissenen Nase; dem ungeachtet ist ihre Anzahl zu gross, als dass wohl noch ein Zweifel an der Möglichkeit berechtigt wäre. Später werde ich Gelegenheit haben, auf einige Fälle näher einzugehen.

Ein Hauptgrund dagegen waren besonders die Misserfolge der Experimente über Transplantation und der leicht mögliche Irrthum, dass man noch glaubt, Bestandtheile des Lappens vor sich zu haben, während derselbe schon ganz abgestossen ist und der Substanzverlust durch Granulationsgewebe erfüllt wird. Doch wenn man sich auch in gewissen Stadien über die Anheilung täuschen kann, so wird der definitve Ausgang und besonders die Narbencontraction eine längere Täuschung unmöglich machen. Freilich, die Angabe, auf die man öfter stösst, der Lappen sei zum Theil angeheilt, weil er bei seiner Lösung Schmerz und Blutung verursacht, erscheint werthlos, weil auch der ganz entschieden nicht angeheilte Lappen, bevor er sich spontan getrennt hat, diese Erscheinungen bei seinem Abreissen zeigt. Von verbürgten Thatsachen über Anheilung von erst zum Zwecke

der Transplantation ausgeschnittenen Hautstücken besitzen wir bis jetzt zwar erst sehr wenige, aber hoffentlich wird ihre Zahl, wenn man die Versuche wieder aufnehmen wird, unter abgeändertem Verfahren bald wachsen. Es sind dies der ewig denkwürdige Fall Büngers von Nasenbildung bei einem Mädchen aus der Haut ihres Schenkels, die Anheilung einer Nasenspitze und dreier Rückenlappen an Kaninchen von Dieffenbach und Baronios glückliche Verwechselung zweier Hautlappen am Widder.

Indem ich nun die Frage von der Transplantation völlig getrennter Hautstücke, die nun fast dreissig Jahre lang geruht hat, wiederum aufnahm, konnte es sich nicht mehr darum handeln, die Möglichkeit der Anheilung beweisen zu wollen. Es kam nur in Frage, ihr Zustandekommen zu erklären und die günstigsten Chancen desselben aufzufinden; ersteres von theoretischem, letzteres von vorwiegend praktischem Interesse. Es lag nahe, dass die Einsicht in das Zustandekommen der Anheilung den Versuchen über die beste Art der Operation und die Anwendbarkeit beim Menschen vorangehen müsse; auf sie habe ich daher in den nachfolgenden Versuchen vorzüglich Rücksicht genommen. Ein kleiner Theil davon ist in Heidelberg angestellt worden, der überwiegend grössere im pathologischen Institute des Herrn Professor Virchow; Ihm für seine Güte Dank zu sagen, sei hier meine angenehme Pflicht.

Die Transplantationen betreffen theils Kalt- theils Warmblüter. Da die Erscheinungen an beiden doch erheblich verschieden sind, empfiehlt es sich, dieselben gesondert zu betrachten; es möge daher hier zunächst eine kurze Aufzählung einiger, Frösche, Salamander und Eidechsen betreffender Versuche Platz finden. Mit einer einzigen Ausnahme wurde stets die Rückenhaut benutzt. Die Adaptirung des Lappens erfolgte immer nach vollständiger Stillung der Blutung, seine Befestigung meist durch Knopfnäthe mit dünnen schwach gebogenen Nadeln und feinen Seidenfäden. Die Zeitangaben beziehen sich auf die vollendete Anheftung. Da ich bei Wechseltransplantation zweier Thiere beide Lappen kurz nach einander trennte, so ist die Differenz, die sich hieraus ergeben muss, eine äusserst geringe und nicht ins Gewicht fallende. Anfangs fasste ich die zu nähenden Stellen mit einer Hakenpincette, später führte ich die Nadeln, weil Druck und Zerrung dadurch besser vermieden wurden, gegen Kork. Die Maasse sind sämmtlich in Millimetern angegeben.

Transplantationen an Kaltblütern.

No. 1. Aus dem Rücken einer Salamandra maculata werden rechts und links von der Wirbelsäule ein oberer kleinerer und unterer grösserer Lappen mit noch anhaftenden Muskeln geschnitten und verwechselt. Der

untere, die obere Wunde genau ausfüllend, wird dort nur angedrückt, bleibt haften und zeigt bei dem nach zehn Tagen erfolgten Tode des Thieres sich überall dem Wundboden adhärent, trennt sich jedoch von demselben bei dem Versuch, Schnitte mit dem Doppelmesser anzufertigen. Der kleinere obere Lappen wurde an zwei Seiten mit drei Näthen an den Rändern der unteren Wunde angenäht, so dass deren grösster Theil unbedeckt blieb; er blieb jedoch verschiebbar und stiess sich nach fünf Tagen ab.

Gleiches Resultat ergab eine Wechseltransplantation zweier Salamander; der auf die kleinere Wunde nach seiner Schrumpfung genau passende grössere Lappen, der nur einfach daraufgedrückt war, haftete dort und zeigte sich nach zehn Tagen bis auf die obere und linke Seite adhärent (Länge 12, Breite 7 Mm.), der kleinere, der grösseren Wunde mit fünf Näthen an zwei Seiten befestigte, schrumpfte von den freien beiden andern Seiten her zusammen und hing, während die Wunde eiterte, nach fünf Tagen nur noch locker an einigen Näthen.

No. 2. Aus dem Rücken einer Rana temporaria werden zwei Hautstücke geschnitten und verwechselt. Gleich nach der Trennung ist die obere Wunde 13 l. $7\frac{1}{2}$ br., die untere 12 l. $8\frac{1}{2}$ br. Der obere Lappen, der unteren Wunde nur angedrückt, geht bei Bewegungen des Frosches bald verloren, der untere wird der oberen mit 3 Näthen angeheftet, so dass rechts 1, unten 3 Mm. unbedeckt bleiben. Nach 4 Tagen ist die obere Wundfläche 14 l. 9 br., der Lappen drauf 7 l. 4 br. und ihr anhaftend, nicht verschiebbar. Der unbedeckte Theil der Wunde eitert. Nach 11 Tagen der Lappen frisch und fest anliegend, die Wundränder ziehen sich mehr und mehr zusammen, die Wunde ist 12 l. 5 br. Die Näthe waren schon früher entfernt. Nach 22 Tagen hatten sich die Wundränder bis zu dem vollständig mit ihnen und der Wundbasis verwachsenen Lappen zusammengezogen. Die Operation war gegen Ende Juli gemacht worden.

No. 3. 4. 9. 69 wird einer braunen Eidechse aus dem Rücken ein Stück Haut von 17 Mm. Länge, 12 Breite geschnitten, das sich nach der Trennung sogleich strangförmig zusammenrollt und ausgebreitet nur noch 15 l. 8 br. ist. Auf eine frische Rückenwunde einer Rana temporaria nach 45 Min. mit 7 Näthen angeheftet, misst der Lappen $15\frac{1}{2}$ in der Länge, 7 Mm. in der Breite. Nach 7 Tagen der Lappen frisch, bis auf den obern Rand überall fest anliegend. Die Näthe werden entfernt. Nach 17 und 18 Tagen verliert der Lappen seine Oberhaut und erscheinen frische, glänzende, mehr gelbliche Schuppen. In der Folge verschwinden dieselben an der obern rechten und untern linken Ecke und erscheinen dort auf röthlichem leicht blutendem Grunde weisse, an Zahl und Ordnung den

früheren Schuppen entsprechende weisse Riffe. Der Lappen ist derb und dick, nicht verschiebbar, überall verwachsen, nach 30 Tagen 13 l., oben 4, unten 6 Mm. br. In der Folge schwinden, ohne dass man Abstossung merkt, die Schuppen mehr und mehr und es treten an ihre Stelle schwarze Pigmentflecke. Dabei verkleinert sich der Lappen noch mehr, ist nach 7 Wochen 11½ l., oben 4, unten 6 Mm. breit. Es schwinden dann auch die Pigmentflecken und nach 8 Wochen nimmt man auf geröthetem leicht blutendem Grunde nur noch weisse, reihenweise geordnete Riffe mit nach dem Schwanzende gerichteter Convexität, ähnlich wie früher schon an den beiden Ecken, wahr. Nach zwei Monaten findet sich der Frosch eines Morgens an Hinterleib und Hinterextremitäten sensibel und motorisch gelähmt. Er wird deshalb betäubt und von dem Bulbus aortae aus mit einer Leimlösung, welche mit in Oxalsäure gelöstem Berliner Blau gefärbt war, injicirt und in Alkohol geworfen. Aus dem, mit seiner Umgebung getrennten Lappen, der durch Alkohol gehärtet und mit Paraffin umgossen war, wurden Querschnitte angefertigt. Es ergiebt sich, dass der Lappen in seiner ganzen Ausdehnung verwachsen ist. Seine Ränder, die den Hauträndern überall anliegen, sind nicht direct mit demselben verwachsen; beide haben sich gegen die Rückenfascie gekrümmt und sind mit derselben verwachsen, kehren einander also ihre Convexitäten zu. (Siehe Fig. 4.) Zwischen den Rückenmuskeln und dem Stratum lamellosum des Lappens liegt ein dickes Gewebe, die Rückenfascie und das subcutane Gewebe des Lappens repräsentirend, in der unteren schmäleren Hälfte durchsichtiger, mit horizontalen Zügen von Spindelzellen. Nur um Gefässe, besonders in den Interstitien zwischen Muskelbündeln trifft man mehr Rundzellen. Die obere stärkere Hälfte, welche ohne scharfe Grenze in das Stratum lamellosum übergeht, ist so von Rundzellen und Gefässen durchsetzt, dass nur rechts, nach dem Hautrande zu, eine Faserung zu erkennen ist. Im Stratum lamellosum nimmt man ausser den horizontal verlaufenden Spindelzellen auch noch grade aufwärts aufsteigende wahr. Von Epithel-Drüsen und Pigment ist Nichts zu sehen; nur hin und wieder, besonders an den Rändern bemerkt man kleine schwarze Pigmentflecke. Die Gefässe kommen hauptsächlich von denen der Muskelinterstitien, kleinere von denen der Primitivfasern, die grösseren von denen der Muskelbündel, einige auch aus dem subcutanen Gewebe der Froschhaut. Sie bilden in dem mit Rundzellen erfüllten Gewebe sehr reiche, dichte Anastomosen, in dem Stratum lamellosum des Lappens sind sie spärlicher und von wesentlich senkrecht aufsteigendem Verlaufe.

No. 4. Auf die Rückenwunde einer Rana esculenta, deren Lappen vor der Trennung 18 l. 10 br., nach derselben 16 l. 9 br. war, wird ein

Eidechsenbauchlappen, mit Haut, Muskeln und Peritoneum in einer Länge von 19, Breite von oben 9, unten 7½ Mm. nach Dreiviertelstunden mit 6 Näthen angeheftet. Am achten Tage löst sich eine gleichmässige dünne Epithelschicht. Nach zehn Tagen werden 5 Näthe entfernt, der Lappen haftet bis auf eine Schuppenreihe am untern Rande, die die Haut überragt und desshalb abgeschnitten wird. Am zwölften Tage trennt sich bei Fluchtversuchen unter Blutung die ganze linke Seite und tritt dort ein dreieckiges in der Folge eiterndes Stück der Wundfläche von 18½ Mm. Länge und unterer Basis von 6½ Mm. zu Tage. Nach vierzehn Tagen wird die letzte Nath entfernt, der Defekt ist noch nicht verkleinert, der Lappen haftet an der Basis. Nach neunzehn Tagen sind die Wundränder blutig, die Lappenränder locker, die Basis noch haftend. Am folgenden Tage ist der Frosch todt, es finden sich Hämorrhagien in der Zunge, am Schulterblatt und in der verdickten zellenreichen Rückenfascie im Bereiche der Wunde, atonische Geschwüre an den Knöcheln. Der Lappen ist schmierig, mit Detritus bedeckt, schliesst mit der Pigmentlage der Cutis ab, das Stratum lamellosum ist faserig und körnig, die Muskeln ohne Querstreifung, trüb, körnig zerfallen, in den untersten Schichten einige Granulationszellen und geringe Adhäsionen mit der verdickten hämorrhagisch infiltrirten Rückenfascie.

No. 5. Ein Eidechsenrückenlappen, getrennt 15 l. 11½ Mm. br. wird nach 1 St. auf einer Rückenwunde von Rana esculenta mit 6 Näthen angeheftet. Nach zwei Tagen liegt die rechte Seite und der rechte Rand fest an nnd ist mit der Nadel nicht verschiebbar, der linke scheint etwas hohl zu liegen. Nach 11 Tagen werden 3 Näthe entfernt, oben und links ist noch keine Vereinigung. Nach 14 Tagen werden die drei letzten Näthe entfernt, eine continuirliche Epithelschicht abgehoben, der Lappen haftet rechts, oben und mit dem grössten Theile seiner Basis. Der Tod des Frosches erfolgte am 25. Tage unter Hämorrhagien, die Wundränder sind schmierig und blutig, der Lappen 15 l. 9½ Mm. breit, mit der Pigmentschicht abschliessend, rechts, oben und an dem grössten Theile der Basis haftend und der verdickten, zellenreichen, durch extravasirtes Blut bräunlichen Fascie verwachsen, sein Stratum lamellosum bis auf die linke unvereinigte körnige und faserige Partie unverändert.

No. 6. Aus der Rückenhaut einer Rana esculenta wird ein Lappen von 18 Länge und 10 Mm. Breite, der nach der Trennung auf 16 l. 8 br. zusammenschrumpfte, geschnitten und darauf ein 1 Stunde 28 Min. lang getrennter Lappen eines anderen Frosches mit 6 Näthen befestigt. Nach 9 Tagen 17 l. 9 br., nur der untere Rand ist noch nicht fest. Nach vierzehn Tagen Lösung aller Näthe. Der Lappen erscheint überall verbun-

den, aber nach 19 Tagen trennt sich unter Blutung bei Fluchtversuchen des Frosches der rechte und untere Rand; rechts erscheinen dabei deutliche strangförmige Adhäsionen angespannt. Länge der Wunde 21, grösste Breite 12 Mm., der Lappen 15 l. 7 resp. 8 Mm. breit. Nach 22 Tagen liegt der obere und linke Lappenrand fest den Hauträndern an, nach unten ist der Zwischenraum 3, rechts seitlich 2 Mm. Tödtung des Frosches. Der Lappen ist mit der verdickten zellenreichen Fascie verwachsen, und zeigt bis auf die gänzlich mangelnde Oberhaut keine Veränderungen.

No. 7. Ein seit 4 Stunden getrennt gewesener, sich etwas klebrig anfühlender Rückenlappen eines Frosches von 18 Mm. Länge, 10 Mm. Breite wird auf eine, vor 39 Minuten ausgeschnittene Rückenwunde eines anderen Frosches, dessen Lappen 19 l. 9 br. war, mit 6 Näthen angeheftet. Nach zwei Tagen ist eine einfache Schicht körnig getrübten Plattenepithels ablösbar, nach 5 Tagen werden die Näthe entfernt, der Lappen liegt den Rändern und der Basis fest an und ist nicht verschiebbar. Nach 16 Tagen wird der Frosch getödtet, der Lappen ist 17 Mm. lang 9 breit, überall fest verwachsen, mit seiner Pigmentschicht abschliessend, das Stratum lamellosum direkt der, mit dem subcutanen Bindegewebe verschmolzenen verdickten und zellig infiltrirten Rückenfascie verwachsen.

No. 8. An Frosch A. wird ein 14½ Mm. langer oben 11½ unten 13 Mm. breiter Lappen ausgeschnitten, an Frosch B. einer von 15 Mm. Länge 11 Mm. Breite und beide verwechselt. Nach zwei Tagen liegen die Lappen der Basis und den Rändern fest an, nach 5 Tagen werden sämmtliche Näthe entfernt, an A. ist der Lappen 14 l. 9½ br. und bis auf den unteren Rand fest, an B. nach 11 Tagen 14 l. 11 br. und bis anf den oberen und linken Wundrand haftend. Nach 18 Tagen ist Frosch B. todt, die blutigen Ränder überall losgegangen, die Basis aber mit der Fascie verwachsen, der Lappen 12—13 l. 10 Mm. breit, das Epithel abgegangen.

Der Frosch A. ist sehr matt, seine Wundränder blutig, bei Fluchtversuchen trennt sich der obere und untere. Der rechte und linke Lappenrand liegen dagegen den entsprechenden Wundrändern genau an, indem beide mit der Fascie verwachsen sind. Ebenso ist die Basis des Lappens mit der zellenreichen hämorrhagisch infiltrirten und sehr verdickten Fascie verwachsen; die Oberhaut felt, das Cutisgewebe ist klar und normal.

No. 9. Aus Frosch A. wird ein Lappen geschnitten so dass die Wundfläche 23 l. oben 12 unten 9 Mm. breit ist, aus Frosch B. ein vor der Trennung 22 l. 12 br. nach derselben 22 langer 10 Mm. breiter Lappen, Lappen von B. wird auf A. nach einstündiger Trennung mit 5 Näthen so angeheftet, das links ein dreieckiger Raum mit oberer 4 Mm. breiter Basis übrig bleibt (19 l. 10 breit), Lappen von A. auf Frosch B. mit 6 Näthen nach ¾ stündiger Trennung. Nach 5 Tagen haften beide Lappen bis auf

die linke Seite bei A. und den unteren Theil der rechten bei B. Nähte herausgenommen. Nach 12 Tagen trennt sich bei A. die Oberhaut, bei Fluchtversuchen löst sich auch der rechte Rand, so dass der Lappen nur noch oben, unten und an der Basis haftet; er misst 20 in der Länge, 6 Mm. in der Breite. Nach 14 Tagen wird der Frosch matt, die Wundränder blutig. Er wird desshalb getödtet und der Lappen erscheint oben, unten und an der Basis verwachsen, ohne Epithelschicht. An Frosch B. treten die hämorrhagischen Erscheinungen schon am 9. Tage auf, Ränder und Basis lösen sich von der blutig infiltrirten Wundfläche und bei dem am 10. Tage erfolgten Tode zeigt sich nirgend Vereinigung.

No. 10. Auf eine Rückenwunde einer Rana esculenta von $22^1/_2$ Mm. Länge und 11 Mm. Breite, deren Lappen vor der Trennung $22^1/_2$ l. 8 Mm. br. war, wird ein, die grossen Rückendrüsen und einen Theil der Rückenmuskeln enthaltender Lappen von Salamandra maculata nach 54 Min. mit 8 Näthen befestigt. Am zweiten Tage liegt der Lappen überall fest an, am fünften erscheint er weicher, besonders in seiner untern Hälfte, und etwas verschiebbar. Am siebenten Tage stirbt der Frosch unter Krämpfen; Die Oberhaut fehlt zum grössten Theile, und an einigen Stellen hängen noch Reste davon an der Pigmentschicht des Lappens. Seine Muskeln sind opak und nur hin und wieder Querstreifung zeigend. Die Rückenfascie ist verdickt, zellenreich, einige in sie eintretende Gefässe sind durch die vom bulbus aortae aus geschehene Injektion gefüllt, zahlreiche Rundzellen gehen über die Fascie hinaus zwischen die Muskelninterstitien des Lappens und haben sich hier besonders im unteren Theile bis an die Cutis verbreitet. Die einzelnen Muskelfasern sind von diesen Zellen umhüllt. Die Cutis, die grossen wie auch die kleinen Drüsen zeigen keine Veränderung, das Drüsenepithel überall erhalten.

No. 11. An Frosch A. wird ein Rückenlappen von 18 Mm. Länge, oben 10 unten 8 Mm. Breite umschrieben, der getrennte Lappen ist 18 l. $7^1/_2$—8 br., die Wundfläche 20 l. 10—$10^1/_2$ br. An Frosch B. ist der umschriebene Lappen 19 l., 7—8 br., die Wundfläche 19 l., 10—$10^1/_2$ br., der getrennte Lappen 18 l. 7 br. Beide getrennte Lappen rollen sich zusammen, sind klebrig und reagiren alkalisch. Sie werden verwechselt und mit je 5 Näthen angeheftet, so dass nur bei Frosch B. die linke untere Ecke etwas klafft. Nach 3 Tagen haftet der Lappen auf B. vortrefflich, der auf A. ist an den Seiten locker und zieht sich in der Folge zusammen bis zur Breite von 4 resp. 5 Mm. Da die Frösche sehr matt werden, werden sie am 10. Tage getödtet, der Lappen auf B. scheint an Basis und Rändern verwachsen, der auf A. dagegen haftet nur an der Basis, dem oberen und unteren Rande.

Wie die hier mitgetheilten Fälle und eine Menge anderer Versuche gegezeigt haben, geben Transplantationen bei verschiedenen Thieren sehr verschieden gute Prognose.

Absolut schlecht ist dieselbe bei Transplantationen vom Frosch auf Eidechsen. Stets vertrocknete und schrumpfte der Lappen auf der wenig und unter leicht platzenden Krusten eiternden Wunde und blieb so auch nach Lösung der Näthe, noch Wochen lang an der keine Neigung zur Contraktion zeigenden Wunde haften; geringe plastische Thätigkeit und Mangel an Feuchtigkeit sind offenbar die hindernden Momente.

Auch Salamander bieten keinen günstigen Boden zur Transplantation; die unter No. 1 beschriebenen zwei bis zum zehnten Tage glücklichen Versuche mit Salamanderlappen gestatten noch kein Urtheil über den definitiven Erfolg, wenn sie auch Hoffnung auf günstigere Resultate geben; störend erscheint immerhin die, weil die Rückenmuskeln treffend, eingreifendere Verletzung und der Mangel einer aus Bindegewebe bestehenden Basis für den transplantirten Lappen. Frosch- und Eidechsenlappen darauf haben mir nie auch nur Hoffnung auf Anheilung gegeben.

Als entschieden günstigstes Objekt für Transplantationen zeigt sich der Frosch. Sehr leicht lassen sich aus seinen Rücken Lappen trennen, die unverletzte Fascie mit ihrer hohen plastischen Thätigkeit und ihrer Beziehung zum lymphatischen Apparate bieten einen treflichen Boden zu Hautverpflanzungen, der Aufenthalt des Frosches im Feuchten schützt den Lappen vor dem Austrocknen. Demgemäss ist unter günstigen äussern Bedingungen und bei geeignetem Operationsverfahren die Anheilung von Froschlappen als Regel zu betrachten; ihr vollständiges Gelingen bei Eidechsenlappen zeigt Versuch No. 3, partielles, wahrscheinlich nur durch den zu frühen Tod gestörtes Nr. 5. Weniger günstig ist das Verhältniss bei Salamanderlappen. Indem sich hier die Rückenmuskeln direkt an die Haut ansetzen, muss man entweder an dem Lappen Muskeln dranlassen und dann stört deren grosse Hinfälligkeit, oder man schält die Haut rein aus, und da hindern die prominirenden grossen Drüsen die Berührung mit der Wundbasis, oder endlich man durchschneidet diese Drüsen, und dann enthält der Lappen zahlreiche Löcher. Demzufolge ist mir auch kein derartiger Versuch gelungen, und habe ich nur den einen Fall No. 10 beschrieben, weil die Thatsache, dass hier zwischen den in Degeneration begriffenen Muskelfasern des Lappens reichliche Granulationszellen vorhanden waren, in ihrer Analogie mit den Erscheinungen bei partieller Anheilung an Warmblütern, von Wichtigkeit erscheint für das Zustandekommen der Anheilung überhaupt. Transplantationen auf eine granulirende Wundfläche, auch wenn dabei die mit der Fascie verwachsenen Wundränder unter Blutung gelöst

wurden, waren stets ohne Erfolg; der darauf angenähte Lappen blieb stets verschiebbar und ohne Adhäsionen, unter ihm nahm die Eiterung von der verdickten Fascie ihren Fortgang. Wie lange Zeit von Trennung eines Lappens bis zu seiner Anheftung verstreichen darf, lässt sich schwer bestimmen. In dem einen Fall betrug dieser Zeitraum 4 Stunden (No. 7). Vormittags hatte ich einen Salamanderlappen auf einen Frosch transplantirt und dessen ausgeschnittenen Lappen zusammengerollt auf dem Operationsbrette liegen gelassen; am Nachmittage wurde derselbe zur Transplantation auf einen andern Frosch benutzt. Gewöhnlich betrug die Zeit zwischen Trennung und Anheftung $^3/_4$ bis $^5/_4$ Stunden.

Zu berücksichtigen ist stets die Contraktion des ausgeschnittenen Lappens, die Verbreiterung der Wunde. Auf dem Rücken machen sich dieselben besonders in der Quere bemerklich. Zur Sicherung des Erfolges ist es daher wünschenswerth, stets einen grösseren Lappen auszuschneiden. Etwaige Differenzen lassen sich zwar auch durch grössere Spannung der Haut ausgleichen, doch liegt hierbei die Gefahr nahe, dass bei Bewegungen des Frosches die gespannten Hauträuder sich unter Blutung von der Fascie, der sie dicht am Lappenrande verwachsen, lösen, dass so ein durch Eiterung die Kräfte des Thieres erschöpfender Defekt hinterbleibt und der Lappen sich stärker zusammenzieht. Dass auch ein nur an zwei Seiten befestigter Lappen anheilen kann, beweist Versuch 2; geschieht ja auch die Ernährung hauptsächlich von der Wundbasis aus; jedenfalls aber wird dadurch die definitive Heilung verzögert. Diese Verkleinerung des Lappens, welcher die Vergrösserung der Wunde durch Zurückweichen ihrer Ränder parallel steht, wird man hinfort wohl kaum mehr als „spastische Contraktion“ bezeichnen; hat doch die Rückenhaut des Frosches nur glatte, senkrecht aufsteigende und nach Eberth (Untersuchungen zur normalen und pathologischen Anatomie der Froschhaut, Leipzig 1869) in den Cutispapillen endigende Muskelfasern, welche wohl die nach Durchschneidung der Medulla oblongata erfolgende Runzelung der Haut, aber kaum Contraktion derselben in der Quere bewirken könnten. Später komme ich bei Warmblütern noch einmal auf diesen Punkt zurück, hier will ich desshalb nur noch anführen, dass das beträchtliche Klaffen der Hauträuder nach secundärer Ablösung vom Lappenrande in Folge von Bewegungen und das Verharren in dem Zustande der Contraktion ganz bestimmt gegen muskulöse Einwirkungen spricht; erklärt doch auch die Spannung der Haut, welche jede aufgehobene Falte sogleich wieder verstreichen lässt, zur Genüge sämmtliche Retraktionserscheinungen: wo die Continuität gestört wird, muss sie sich von den Trennungslinien aus zusammenziehen.

Ganz constant ist beim transplantirten Lappen die Abstossung der Ober-

haut. An einem feucht gehaltenen Hautstück lässt dieselbe sich meist schon nach 24 Stunden mit Leichtigkeit von der Cutis abheben, am transplantirten Lappen dauert es meist länger; dort löst sich nach 2 bis 3 Tagen oft zunächst eine Lage des äusseren Plattenepithels, das dann meist körnig getrübt erscheint, später geht auch das ganze Stratum Malpighi verloren; an jüngeren Lappen habe ich diese ganze Schicht zur Hälfte schon gelöst, zur Hälfte noch in Verbindung mit der Cutis gesehen, ältere schliessen mit ihrer Pigmentschicht und dem hellen, gezähnten Saume ab, der in das Stratum Malpighi hineingreift. Wo einzelne Stellen bei der Anheftung stärker mit der Pincette gedrückt worden waren, schwand auch das Pigment, so dass dieselben weiss aussahen; sonst habe ich den Pigmentverlust nur bei dem Eidechsenlappen Nr. 3, allerdings als secundäre Veränderung, die mit der eigentlichen Anheilung Nichts mehr zu thun hatte, wahrgenommen. Die Farbe des Lappens ändert sich für gewöhnlich nicht, nach Abgang des Epithels erscheint sie beim Salamander frischer, gesättigter, der Eidechsenlappen Nr. 3 zeigte hellere, buntere Farben, am Froschlappen ist kaum eine Veränderung zu bemerken, der Epithelmangel nur durch das Mikroscop erkennbar. Von Schwellung des Lappens habe ich mich nie überzeugen können, wohl aber bemerkt man leicht eine Verdickung, Resistenz und aufgehobene Verschiebbarkeit desselben, hervorgebracht durch Infiltration der mit dem subcutanen Bindegewebe verwachsenen Fascie. Salamanderlappen mit Muskeln zeigten nach einigen Tagen dagegen eine auffallende Weichheit; wo der Lappen nach 2—3 Tagen sich mit einer Nadel leicht verschieben liess, konnte man sicher sein, keine Anheilung zu erlangen, Sicherheit in Betreff der Heilung aber gab das Haften noch nicht, sondern nur Hoffnung.

Die Ernährung des Lappens geschieht vornehmlich von der Wundbasis aus; in allen untersuchten Fällen waren die Wundränder, auch wenn sie genau den Lappenrändern anlagen, doch nie mit denselben direkt verwachsen; beide hatten sich gegen die Fascie gekrümmt und waren mit ihr verwachsen, kehrten einander also ihre Convexitäten zu. Leider haben die oft versuchten Injektionen durch den Bulbus aortae nur in dem einen Falle Nr. 3 Erfolg gehabt; auch wenn die Gefässe der Haut vortrefflich gefüllt waren, so konnte ich doch nur sehr selten einige wenige gefüllte Gefässe in der mit dem subcutanen Bindegewebe verwachsenen Fascie auffinden, obwohl deren Gefässreichthum oft genug bei spontanem Tode des Thieres durch hämorrhagische Infiltrationen bewiesen wurde. In jenem einen Falle nun, von welchem Fig. 4 die Abbildung eines Querschnittes ist, drangen Gefässe, kleinere aus den Interstitien der Muskelfasern, die grösseren aus denen zwischen Muskelbündeln, durch die Fascie hindurch, um in der sehr

verdickten und zellenreichen Schichte unter dem Stratum lamellosum des Lappens sehr dichte Gefässnetze zu bilden, die durch aufsteigende Aeste dem Stratum lamellosum Ernährungsmaterial zuführten; seitliche Anastomosen mit den subcutanen Gefässen der Froschhaut traten an Bedeutung sehr zurück. In den transplantirten Froschlappen zeigte sich die Fascie stets verdickt und sehr reich an Granulationszellen, ihr lag das Stratum lamellosum direkt auf ohne zellige Elemente in erhöhtem Masse zu zeigen, ganz besonders habe ich darin keine Rundzellen gefunden. Von dem subcutanen Bindegewebe ist Nichts zu sehen; es muss mit der Fascie verschmolzen sein und mit ihr zusammen den ernährenden Boden für den übrigen Lappen bilden. Wann nun diese Ernährung durch Wiederherstellung der Blutcirculation beginnt, kann ich der meist misslungenen Injektionen halber nicht sagen; ich will nur darauf hinweisen, dass ernährende Gefässe für das Stratum lamellosum auch im intakten Zustande nicht zu existiren scheinen; dieselben durchsetzen dasselbe nur, und für die Drüsen- und Pigmentschicht würde nach Fortfall der Epidermis das Bedürfniss für Blut wohl auch geringer geworden sein; jedenfalls zeigt der transplantirte Lappen bei Kaltblütern eine lebhafte plastische Thätigkeit nur in seinen tieferen mit der Fascie verwachsenden Theilen, und scheinen die übrigen, mit Ausnahme der dabei zu Grunde gehenden Epidermis, von ihrer Lebensfähigkeit sehr wenig durch die gestörte Circulation verloren zu haben; erscheint doch selbst deren Drüsenepithel so klar und deutlich wie nur je an intakten Froschhäuten. Um so mehr muss ich auf diesen Umstand hinweisen, als bei dem von mir beobachteten Modus der Anheilung an Warmblütern die Erhaltung des Lappens weit inniger und direkter an die Circulationsverhältnisse geknüpft ist.

Transplantationen an Warmblütern.

Nr. 12. Ein der Kopfhaut eines jungen Hundes entnommener Lappen von 33 Mm. Länge und 15 Mm. Breite wird auf der frischen Rückenwunde einer weissen Ratte nach Stillung der Blutung genau passend mit 9 Näthen befestigt. Der etwas dunkle Lappen zeigte sich an den nächsten Tagen etwas geschwellt, weich, überall haftend, gegen den 5. Tag jedoch werden die Ränder etwas hart. Die Härte schreitet fort, der Lappen hebt sich und es zieht sich die Haut unter ihm, zunächst von der linken unteren Ecke aus zusammen. Am 12. Tage trennt sich der Lappen auch an der oberen Hälfte, die Wunde vernarbt unter Borkenbildung und es hinterbleibt nach 24 Tagen nur eine lineäre Längs-Narbe von 10 Mm. Länge. An dem verschorften Lappen war die Epidermis theils ganz abgegangen, theils als kaum entwirrbare Schicht mit der Cutis zusammengetrocknet. Haare und Haar-

bälge waren ebenso wie die Fettzellen unter der Cutis deutlich erkennbar; unter dem Fett zeigte sich noch eine mehr homogene, durch Blutfarbstoff theils roth theils gelb gefärbte Schicht, in welcher bei stärkerer Vergrösserung feine Netze, Körner und wenige stark veränderte Zellen sichtbar waren, bedingt durch Zerfall und Vertrocknung.

No. 13. Ein nach der Trennung 25 Mm. langer, 10 br. Lappen aus der Rückenhaut einer weissen Ratte wird auf der etwas kleineren, durch Retraction aber genau passenden frischen Rückenwunde einer andern Ratte nach $^3/_4$ St. mit 6 Näthen befestigt. Nach 24 St. ist die Umgebung des Lappens schwach roth, etwas geschwellt, der Lappen weich und warm von blasser, etwas gelbgrauer Farbe. Nach 2 Tagen ist die graue Färbung stärker ausgeprägt, der Lappen weich und feucht, die Ränder etwas hart und ebenso eine kleine Stelle auf dem Lappen, wo die Oberhaut mit der Nadel abgehoben war. Nach 3 Tagen ist der Lappen mehr bräunlich, oberflächlich hart, überall fest anliegend. Am 8. Tage beginnt der Lappen sich über das Hautniveau zu erheben und zieht sich die Haut unter ihm von den Ecken aus zusammen, am 11. Tage löst er sich als eine nach aussen convexe hellbräunlich durchscheinende harte Schale, die Wunde heilt unter Borkenbildung und hinterlässt am 21. Tage nur eine schmale Narbe, während die weit grössere Wunde derjenigen Ratte, von welcher der Lappen genommen war, schon 4 Tage zuvor übernarbt war.

No. 14. An einem weissen Meerschweinchen wird vom Rücken ein 30—31 l. 14—15 Mm. br. Lappen getrennt, die Wunde ist 37 Mm. l. 19 br., der getrennte Lappen 30 l. 13 br. An seine Stelle wird ein 32 Mm. langer, 13 breiter Lappen von einem bunten Meerschweinchen transplantirt und nach $^3/_4$ St. mit 9 Näthen befestigt. Der vom weissen wird dagegen auf dem bunten mit 11 Näthen angeheftet und bei beiden Thieren ein Heftpflasterverband angelegt. Am weissen Meerschweinchen hält derselbe nicht, es reisst ihn sich immer ab. Nach 24 St. sind beide Lappen mit Grund und Rändern fest verklebt, weich, saftreich und bleich, am weissen Meerschweinchen mit einem Stich ins Graue. Die Umgebung rosig geröthet. Nach 2 Tagen spielt beim weissen Meerschweinchen die Farbe mehr ins Grünliche. Die Epidermis lässt sich leicht abheben und es zeigt sich an solchen Stellen die Cutis weich, feucht, rein weiss, bei Druck eine geringe Flüssigkeitsmenge hervortreten lassend. Am folgenden Tage werden zunächst die Stellen, wo die Epidermis entfernt war, hart, nach 4 Tagen ist es der ganze Lappen. Am bunten Meerschweinchen, wo der Heftpflasterverband ziemlich gehalten hatte, war nach vier Tagen der Lappen noch nicht hart, die Epidermis löste sich zum Theil mit dem Heftpflaster, der Eindruck, der mit einer Nadel gemacht wurde, glich

sich erst nach längerer Zeit aus. Nach 5 Tagen begann auch er hart zu werden, beide Lappen werden mehr und mehr borkig, erheben sich über das Hautniveau und werden am zwölften Tage abgestossen.

No. 15. Einem Meerschweinchen wird ein Lappen ausgeschnitten, der von der Höhe der inneren Augenwinkel bis nahe den Nasenlöchern reichte, mit grösster Länge von 22, grösster Breite von 12 Mm.; die grösste Länge der Wunde betrug 23, ihre grösste Breite 15½ Mm. Nach 1½ Stunden, nachdem die an dem durchschnittenen knorpeligen Theilen ziemlich erhebliche Blutung gestillt war, wurde der Lappen mit 6 Näthen wieder an seinem alten Orte befestigt. Nach 24 Stunden ist er stark geschwellt uud dunkelblauroth, nach 2 Tagen hat die Schwellung abgenommen, die Farbe ist im oberen Drittheil blass, mit einem Stich ins Gelbliche, in den unteren Partien noch blauroth, wenn auch weniger stark. Nach 3 Tagen erscheint er blassgelblich, der untere Theil, besonders nach rechts hin etwas hart und von braunrother Farbe, die kurz abgeschnittenen Haare liegen dort nicht mehr in einer Richtung, sondern divergiren. Härte und braunrothe Färbung schreiten nach oben weiter und haben nach sechs Tagen den ganzen Lappen inne, welcher vom 9ten Tage an gehoben und am 17ten abgestossen wird.

No. 16. Einem Meerschweinchen wird ein Nasenlappen, getrennt 21 Mm. lang, oben 6, in der grössten Breite 11 Mm. haltend, auf der 26 bis 27 Mm. langen, oben 10, unten 14 Mm. breiten Wunde nach 1 St. 12 Min. mit 6 Näthen wieder angeheftet. Aus dem subcutanen Bindegewebe des Lappens hatte sich das Blut nicht ganz entfernen lassen. Nach 24 St. ist der Lappen geschwellt, blass und sehr weich, der untere Theil besonders stark vorgewölbt, an den Rändern tropft eine, rothes Lackmuspapier sehr schnell bläuende Flüssigkeit hervor. Nach 2 Tagen ist der Lappen bis auf einen kleinen oberen Theil weich, blass, noch stärker geschwellt, aus einem über die stärkste Hervorwölbung geführten Schnitte quillt alkalisch reagirende ganz klare Flüssigkeit heraus. Nach 3 Tagen sind die zwei unteren Dritttheile hart, bräunlich, im Niveau der Haut, die kurz abgeschnittenen Haare darauf struppig, am unteren Theil des linken Randes findet sich etwas Eiter. Bald ist der ganze Lappen hart, braunröthlich, hebt sich und wird nach 14 Tagen abgestossen. Unter Borkenblidung schreitet die Heilung weiter, doch hinterblieben zuletzt auf der Mitte des Nasenbeins zwei erbsengrosse, durch schmale Narbe getrennte Stellen, an welchen partielle Nekrose eingetreten war.

No. 17. Ein 33 Mm. langer, 10—12 Mm. breiter Nasenlappen eines Kaninchens wird an der Stelle, woher er genommen, nach 1 St. 10 Min. mit 11 Näthen wieder befestigt; trotz der grossen Anzahl von Näthen

klaffen die Ränder zwischen ihnen. Nach 24 Stunden ist der Lappen blass, mit einem Stich ins Graue, besonders das untere Dritttheil geschwellt und sehr weich. Nach 2 Tagen ist der obere Theil des Lappens welk, der untere nicht mehr so turgescent. Nach 3 Tagen beginnt der Lappen hart zu werden, nach 4 ist er schon vollständig hart, die Wundränder geröthet und dicker Eiter unter ihnen.

No. 18. Am Meerschweinchen wird ein Lappen von 30 Mm. Länge, 10—12 Breite umschnitten und auf die in Folge der Retraction bis auf 35 Mm. Länge und 20 Mm. Breite vergrösserte Wunde nach $^3/_4$ St. ein 31 l. 16 br. Lappen eines anderen Meerschweinchens mit 8 Näthen transplantirt. Darüber wurden einige Touren mit einer Flanellbinde und ein leichter, an Vorder- und Hinterfüssen Halt gewinnender Gypsverband angelegt. Als der Verband nach 4 Tagen entfernt wird, ist der Lappen weich, etwas schlaff, überall genau anliegend, von etwas dunklerer Färbung, seine Oberhaut nicht abziehbar. Nach 5 Tagen ist die Oberfläche des Lappens gleichmässig hart, bräunlich, das Hautniveau nicht überragend. Nach 6 Tagen werden die Näthe entfernt, es scheint sich der Lappen zu heben, die Hauträndер fangen an sich unter ihn zu schieben, am 11. Tage lässt sich bequem eine Borke abheben, die Wundränder haben sich etwas zusammengezogen, die Wundoberfläche liegt ziemlich im Niveau der Haut. Die ganze Partie wird nun aus dem Rücken des Meerschweinchens herausgeschnitten und in Alkohol gehärtet. Die mikroskopische Untersuchung ergiebt (s. Fig. 5) partielle Anheilung des transplantirten Lappens. Von ihm erhalten ist die tiefste, den Unterhautmuskel enthaltende Schichte und ein keilförmiges Stück des Cutisgewebes, dessen Basis dem Wundrande zugekehrt ist; über ihm und von ihm durch reichliche Anhäufung von Rundzellen geschieden, erblickt man einen Theil abgestorbenen Cutisgewebes, in die Grenze zwischen beiden erstreckt sich ein Fortsatz des Hautepithels. Je weiter vom Wundrande entfernt, desto mehr verschmächtigt sich das Cutisgewebe und bildet zuletzt der Eiter producirende mittransplantirte Hautmuskel die äussere Begrenzung. Zwischen den Fasern des Lappens sind reichliche Züge von Rundzellen, der muskulöse Theil zeigt dieselben in grösserer Anzahl hauptsächlich nur da, wo er freiliegt, Querstreifung lässt sich nur an wenigen dieser Muskelfasern erkennen. Die Begrenzung der angeheilten Theile wird gegen die Wundbasis und die Wundränder überall durch sehr gefässreiches Granulationsgewebe gebildet.

No. 19. Einem Meerschweinchen wird auf dem Rücken ein Lappen bis auf die Rückenfascie allseitig umschnitten, seine Adhäsionen mit derselben aber intakt gelassen. Er contrahirt sich danach bedeutend, so dass

die Differenz zwischen Lappen und Wunde in der Länge 7, in der Breite bis zu 6 Mm. beträgt. Zwei starke Entspannungsnäthe nähern die Wundden Lappenrändern bis zur innigen Berührung, es bleibt dabei aber oben und unten ein Raum, dessen Längsdurchmesser je 5 Mm. beträgt, unbedeckt. Nach 24 St. ist der Lappen den Seitenrändern verklebt, weich, geschwellt, gleich den Wundrändern von etwas röthlicher Farbe, an den unbedeckten Theilen der Wunde bilden sich Borken. Nach 3 Tagen ist der Lappen resistenter, etwas gewölbt, eine kleinere Partie am unteren Ende wird oberflächlich borkig. Nach 4 Tagen werden die Entspannungsnäthe gelöst, die Wunde ist 53 Mm. l. 11 br., der Lappen drauf 42 l. 11 br., die Seitenränder sind verwachsen, ebenso der Grund. Nach 5 Tagen lässt sich mit der Nadel eine ganz dünne Epithelschicht abheben, der jedoch die kurz abgeschnittenen Haare nicht folgen. Dann stösst sich auch die Borke am unteren Theil ab und erscheint dort der Lappen wieder vollständig überhäutet. Derselbe ist definitiv angewachsen, auf seiner Unterlage nicht verschiebbar, etwas vorgewölbt und von grösserer Resistenz; oben und unten sind noch Borken auf der Wunde.

No. 20. Sieben Tage nach der seitlichen Lösung des Lappens aus No. 19 wird rechtwinklig durch ihn ein querer Lappen aus diesem Meerschweinchen A. ausgeschnitten, der also in der Mitte den halb gelösten und wieder angewachsenen Lappen, rechts und links Theile der Haut enthält, und auf eine frische Längswunde eines Meerschweinchens B. mit wenigen Knopf- und zwei Entspannungsnäthen befestigt. Der aus B. geschnittene Lappen kommt auf die Wunde von A., füllt sie aber seiner geringeren Breite halber nicht aus und wird nur an seiner untern Seite theils an der Haut theils, in seiner Mitte, an dem Lappen aus No. 19 befestigt. Nach 24 Stunden sind beide transplantirte Lappen geschwellt, der auf B. schliesst sich überall an die Wundränder an, der auf A. hat sich gewölbt, so dass der unbedeckte Theil der Wunde verbreitert erscheint. Nach 2 Tagen hat die Schwellung abgenommen, die Lappen sind schlaffer, an einigen Stellen lässt sich Epidermis mit den Wurzeln der abgeschnittenen Haare abheben. Am vierten Tage sind die Stellen, wo Tags zuvor die Epidermis abgezogen war, hart, am fünften sind beide Lappen hart und borkig. Der untere Theil des in No. 19 umschnittenen Lappens hat sich indess auf A. mehr in die Breite gezogen und scheint mit der rechten Hälfte der untern Seite des von B. auf A. transplantirten Lappens enger verbunden. Am zehnten Tage, wo die Borken der Lappen erheblich das Hautniveau überragen, werden beide mit ihren Umgebungen aus den lebenden Meerschweinchen herausgeschnitten und in Alkohol gehärtet. Bei der mikroskopischen Untersuchung ergiebt sich, dass am Meerschweinchen B. der von A. entnommene Lappen

nur in demjenigen Theile partielle Anheilung zeigte, welcher dem in No. 19 umschnittenen und dadurch in Entzündung versetzten Lappen angehörte; Eine dissecirende Eiterlinie, ähnlich wie in No. 18 bildete die Grenze zwischen dem Erhaltenen und Abgestorbenen, in dem letzteren fanden sich zerstreut ältere Extravasate, um sie herum gelbe Färbung des sonst weissen Cutisgewebes. Rings war der erhaltene Theil, bestehend aus dem Hautmuskeln und einen keilförmigen Theile des Cutisgewebes eingehüllt von äusserst bluterfülltem Granulationsgewebe.

Partielle Anheilung fand sich auch an dem von B auf das Meerschweinchen A transplantirten Lappen (s. Fig. 6). Sie ging von der rechten Hälfte der unteren Seite, die dem halbgelösten Lappen von Nr. 19 analog, aus; die dissecirende Eiterlinie, schräg nach unten und vorn, dem freien, gegen die Wundbasis gekrümmten Lappenrande zu, verlaufend, trennte dadurch den mit transplantirten Hautmuskel in einen angeheilten und in einen abgestorbenen Theil.

Indem ich zwischen Trennung und Transplantation eines Lappens stets längere Zeit verfliessen liess, folgte ich dem Rathe, den schon Montégre (Gaz. d. santé 1817 No. 7), Hoffacker (Puchelt med. Annal. 1836 Vol. 2 p. 149 u. folg.), und Dieffenbach (Operative Chirurgie Bd. 1 p. 318) gegeben. Gestützt auf die Erfahrung, dass bei allen glücklichen Fällen die Adaptirung des Lappens, der Finger, der Nasenspitzen erst ziemlich spät geschehen war, stellten sie als Regel auf, vor der Vereinigung müsste erst die Blutung gestillt, das Vorübergehen der spastischen Contraktion des Lappens und Eintritt des Stadium serosum abgewartet werden. In ähnlicher Intention hat neuerdings Burow (Deutsche Klinik 1866 p. 219) die Spätvereinigung bei Amputationsstümpfen befürwortet.

Die Nothwendigkeit einer sorgfältigen Blutstillung, und zwar möglichst ohne Ligatur, bedarf hier wohl keiner Auseinandersetzung. Wenn auch die Ansichten über das Schicksal geringer Blutmengen zwischen per primam heilenden Wundrändern noch getheilt sind und Thiersch z. B. auch in der dünnsten Blutschicht ein Hinderniss der intercellulären Vascularisation fürchtet, wie er denn auch die zwischen den Wundrändern befindliche Zwischensubstanz für entzündlich infiltrirtes Bindegewebe hält (Handbuch d. allg. u. spec. Chir. v. Pitha u. Billroth Bd. 1. Abthl. 2, Abschnitt 3 p. 546), während Wywodzoff (Experimentelle Studien über d. feineren Vorgänge bei der Heilung per primam intentionem, Ztschr. der k. k. Gesellschaft der Aerzte in Wien 1865) das Blutfibrin für ein vortreffliches Klebemittel hält und die kernlosen rothen Blutzellen zur Intercellularsubstanz werden lässt; über die Schädlichkeit grösserer Blutmengen kann kein Zweifel herrschen; geringe bleiben so wie so meist im subcuta-

nen Bindegewebe des Lappens zurück und werden auch durch die Stichkanäle der Näthe ergossen.

Was die spastische Contraktion des Lappens betrifft, so scheint mir die Annahme derselben wesentlich auf den Erfahrungen zu beruhen, welche man an der Skrotalhaut gemacht hat (Dieffenbach). Wenn man nun auch die Wirksamkeit durchschnittener Hautmuskeln nicht abstreiten kann, so ist doch die Erscheinung der Contraktion der Lappen, Retraktion der Wundränder eine so allgemeine und ihre Abhängigkeit von der Befestigungsweise der Haut an den tieferen Theilen so auffällig, auch an Theilen, welche gar keine quergestreiften Hautmuskeln haben, dass man nicht umhin kann, den Grund in den Spannungsverhältnissen der Haut, welche auch eine aufgehobene Falte sogleich wieder verstreichen lassen, zu suchen.

Es spricht hiefür auch die Berechnung Crusard's über die Retraktion der Haut, welche Fischer (Pitha und Billroth Bd. 1 Abth. 2 p. 379) mittheilt: Fusssohle, Handteller, Finger und Zehen = 0, Fussrücken = 1 —1½ Ctm., Unterschenkel 2—2½, Oberschenkel 3—3½, Handrücken und Handgelenk 1 Ctm., Unteres Viertheil des Vorderarms 2, Oberes Viertheil des Oberarms 4, Unteres Viertheil des Oberarms 3—3½, dessen oberes Viertheil 3 Ctm. Dem entsprechend passen auch abgehauene Finger- und Nasenspitzen meist so vortrefflich und müssen bei Rhinoplastik die Lappen aus dem Arme, von der Stirne, um so vieles grösser gebildet werden. Und, was endlich die glatten Muskelfasern in der Haut betrifft, sollten die Tage lang immer in Contraktion bleiben? Denn eine Wiederausdehnung eines Lappens nehmen wir nirgend wahr, wenn er nicht mechanisch gedehnt wird; ein ausgeschnittenes und feucht gehaltenes Hautstück giebt erst dann einem Zuge dauernd nach, wenn es abgestorben ist.

Ueber Contraktion der Gefässe im Lappen sagt Dieffenbach (Art. Chirurgia curtorum, Rust's Handbuch der Chirurgie 1831 Bd. 4 p. 513): „Unmittelbar nach Umschreibung des Lappens wird er todtenblass, auch wenn er erst wenige Tropfen Blut verloren hat, weniger daher von dem Blutverlust als vom spastischen Zustande des Capillargefässsystems der Hautoberfläche abhängig. Einige Minuten nach der Trennung nimmt oft der Lappen wieder etwas an Farbe zu, noch mehr bei geringer Friktion; wirkliche Röthung fand dagegen nie statt. Aus den Rändern des Lappens sickert, durch Contraktion der Gefässe, etwas dunkeles Blut aus. Trocknet man es ab, so erscheint ein mehr wässeriges Blut, darauf lymphatisches Exsudat."

Die möglichst vollständige Entleerung des Blutes aus den Gefässen des Lappens, welche freilich, trotz aller Contraktilität, besonders in den Venen des subcutanen Bindegewebes nicht immer nach Wunsch erfolgt, möchte

allerdings auch ein Grund für die spätere Adaptirung des Lappens sein; was dagegen die Ansicht betrifft, der spastische Zustand der Gefässe verhindere die Anheilung, so sollte man glauben, dass die möglichst frühzeitige Vereinigung zur Hebung desselben geeigneter wäre, als die längere Einwirkung der Luft.

Parallel der Bemerkung Dieffenbach's über das lymphatische Exsudat, welches am ausgeschnittenen Lappen nach einiger Zeit erscheint, stehen die Beobachtungen von Thiersch. Derselbe sagt (Pitha u. Billroth, Art. Anatomische Veränderung verwundeter Weichtheile p. 554): „Der Gedanke lag nahe, die Ränder frisch ausgeschnittener normaler Hautstücke auf ihr histologisches Verhalten zu untersuchen. Ich habe dies bis jetzt zweimal gethan, indem ich die Stücke gleich nach deren Ausschneidung in ein Glasgefäss, dessen Boden mit Wasser bedeckt war, aufgehängt und den Apparat bei Blutwärme erhalten. Die Stücke rollten sich anfangs an den Rändern ein, wurden nach einigen Stunden schlaff, aus den Rändern tropfte parenchymatöser Saft ab, aber eine histologische Veränderung derselben konnte ich nicht nachweisen".

Bei Blutwärme aufgehängte Lappen habe ich freilich nicht untersucht; solche, die frisch ausgeschnitten in einem bedeckten Glasgefässe auf einen feuchten Schwamm gelegt waren, zeigten folgende Erscheinungen: Nach 24 St. erschienen sie normal, Oberhaut und Haare nicht ablösbar, in den Gefässen des subcutanen Bindegewebes noch etwas Blut, die Ränder der inneren Fläche zugekrümmt und nach einem Zuge ihre frühere Stellung wieder einnehmend. Nach weiteren 24 St. war das Blut aus den Gefassen ins Gewebe imbibirt, die Oberhaut mit den Haarstümpfen leicht mit der Nadel abhebbar, der Lappen schlaff und ziemlich in der Stellung, die ihm durch Dehnung gegeben war, verbleibend. Die Abgabe von Flüssigkeit, von Seiten des Lappens ist in den Zeiten, um welche es sich bei der Transplantation handelt, sicher nur äusserst gering; derselbe erscheint dadurch, wie ich es auch bei Froschlappen hervorgehoben, nur feucht und klebrig. Da der Blutdruck hier mangelt, die Atmosphäre gleichmässig von allen Seiten wirkt, die mechanische Senkung der Flüssigkeiten durch Umdrehung des Lappens sich leicht eliminiren lässt, bleibt zur Erklärung dieses „Ausschwitzens" wohl nur die Contraktion des Gewebes übrig.

Anders verhält es sich an der Wunde. Hier muss der, durch Verlegung so vieler Gefässe gesteigerte Blutdruck, in Verbindung mit der Druckverminderung, welche diese Stelle durch Entfernung der Haut erfahren hat, zunächst zu einem vermehrten Austritt flüssiger Blutbestandtheile Veranlassung geben. Welcher Natur dieselben sind, kann genau nur die chemische Analyse angeben; für die Lehre von der Wundheilung und auch die

von der Transplantation tritt eine Eigenschaft besonders in den Vordergrund: die Klebrigkeit. Durch sie geschieht die innige, ich möchte sagen luftdichte Verbindung des Lappens mit dem Gewebe, auf welches er verpflanzt ist, die Möglichkeit der direkten Einwirkung, wie sie sich so häufig und so stark ausgesprochen schon nach 24 St. in der serösen Schwellung des Lappens zeigt. Dass nun hierfür die Spätvereinigung förderlich sei, ist möglich, eine klare Anschauung über das Wie? möchte vor der Hand jedoch noch fehlen.

Auf welche Weise der Lappen befestigt wird, erscheint weniger wichtig, vorausgesetzt, dass er ohne Spannung der Wundbasis und den Wundrändern genau anliegt und dass nachträgliche Zerrungen vermieden werden. In letzterer Beziehung ist mir besonders ein Fall interessant gewesen, wo ich die Nasenspitze eines Hundes, durch Knorpel und Septum hindurch, abgeschnitten und durch tiefgreifende Knopfnäthe wieder vereinigt hatte. Das Thier schnob, durch die eingetretene Wundschwellung am Athmen durch die Nase behindert, so heftig und andauernd, dass die Näthe nacheinander schon am zweiten und dritten Tage ausrissen. Aus diesem Grunde wird man die beim Menschen relativ so häufig beobachtete Wiederanheilung abgehauener Nasenspitzen wohl kaum experimentell nachahmen können. Einen Lappen ganz ohne Befestigung zu lassen, wie ich bei den zwei Salamandern (Nr. 1) gethan, würde sich wohl nur äusserst selten empfehlen; für die meisten Fälle wäre wohl die Knopfnath, theils tiefgreifend, theils oberflächlich, ausreichend, welche noch durch Heftpflaster oder Entspannungsnäthe verstärkt werden könnte, wenn die Ränder nicht genau an einander liegen; die Entfernung der Näthe eilt nicht sehr, ihr längeres Liegenbleiben möchte, auch im Falle schon festgestellter Anheilung, zur Verhütung von Trennungen des immerhin sehr zerreisslichen Zwischengewebes, gerathen sein. Wenn ein blosser Heftpflasterverband gegen Zerrungen zu wenig Sicherheit geben würde, so liesse sich in dieser Hinsicht gegen seine Combination mit einem Gypsverbande wohl kaum etwas einwenden, doch wäre es möglich, dass er durch gänzliche Verhinderung der Verdunstung von dem stark serös geschwellten Lappen aus schädlich wirkte. Am geeignetsten möchte die Knopfnath und ein immobilisirender Gypsverband erscheinen, nur stellen sich dem letzteren an Thieren mancherlei Hindernisse entgegen; sie suchen sich daraus auf alle Weise herauszuwinden und herauszukriechen ,und wird er in grösserer Ausdehnung angelegt, auch wenn Brust und Hals freigeblieben, so findet man oft am folgenden Morgen das Thier nur zu ruhig: es ist todt!

Die wichtigsten Veränderungen, welche man zunächst an transplantirten Lappen wahrnehmen kann, betreffen deren Gestalt, Consistenz und

Farbe. Da nun unter den von mir mitgetheilten Fällen kein einziger mit vollständiger Anheilung ist, so scheint es nöthig, hier zunächst die hauptsächlichsten in der Literatur verzeichneten Fälle kurz im Auszuge anzuführen:

Bünger's Fall aus dem Jahre 1818 (s. Gr. in Walth. Journ. 1823 Bd. 4, p. 569, auch Wiesmann, De coalitu partium a reliquo corpore prorsus disjunctarum, Diss. inaug. Bonn 1823). Transplantation eines Schenkellappens auf die zerstörte, angefrischte Nase eines Mädchens. Der schwer zu stillenden Blutung halber vergehen bis zur Anheftung des Lappens $1^1/_2$ Stunden. Am zweiten Tage ist die Umgebung ödematös, der Lappen kreideweiss, am dritten derselbe scharlachroth, glänzend und aufgedunsen, der unterste Theil verdächtig bläulich. Am vierten ist die Röthe blässer, die bläuliche Färbung intensiver und daselbst einige Brandbläschen. Sämmtliche Hefte entfernt, der Lappen sitzt dem Grunde fest auf, an den Rändern keine Vereinigung. Am siebenten hat sich ein Eitergraben zwischen dem anhaftenden und absterbenden Theil gebildet; als letzterer durch einen Schnitt ganz getrennt wird, kamen daraus einige Tropfen Blut. Der freie Rand erscheint lebendig, dick, geschweift, mit Granulationen besetzt, über den Rand der Nasenbeine hervorragend. Die Lappenränder sind von den Wundrändern $1 - 1^1/_2'''$ entfernt. Die Behandlung war feucht und reizend.

Ph. v. Walther (Gr. in Walth. Journ. 1825 Bd. 7, p. 521). Durch einen Säbelhieb abgeschlagene Nase mit 4 Näthen und Heftpflaster vereinigt Charpieverband, Antiphlogose. Am fünften Tage der Lappen frisch, scheinbare Vereinigung an den Wundrändern. Am siebenten Oberfläche missfarbig. Bähung mit verdünntem Alkohol. Am achten schorfig, vertrocknet, die Ränder haben sich zurückgezogen, dazwischen Eiterung. Am neunten und zehnten schrumpft der Lappen noch mehr; aus den Nasenöffnungen kein Eiter. Nach 18 Tagen löst sich oben, nach 24 unten vom Lappen ein Schorf, der aber nur in der Mitte durch die ganze Haut ging und dort im Lappen ein Loch hinterliess; sonst war das Nasenstück angeheilt und erhalten.

Hoffacker (Heidelb. Klin. Annal. 1828 Bd. 4, p. 232—248, Beobachtungen über die Anheilung abgehauener Stücke der Nase und Lippe).

Fall 1. Nach 2 Tagen die Nasenspitze braunroth, an den meisten Stellen vereinigt. Nach 3 Tagen Oberhaut missfarbig, nach 5 an mehreren Stellen die Oberhaut in Linsengrösse abgegangen, darunter natürliche rothe Farbe Nach 8 Tagen ein $2_{,,,}$ langes Stück abgestossen, Granulationen auf dem Lappen. Die Behandlung war reizend.

Fall 2. Nach 3 Tagen braunroth, hart und warm, an den Rändern

Eiter. Nach 4 Tagen Oberhaut abgestossen. Heilung gelungen. Behandlung reizend.

Fall 5. Nach 3 Tagen Oberhaut braun und halb abgestorben, das Stück überall vereinigt. Nach 8 Tagen Oberhaut abgeschuppt und an ihrer Stelle eine lebhaft rothe. Warme Kräuterweinumschläge.

Fall 8. Nach 4 Tagen Wundrand entzündet, die Nasenspitze dunkelbraun, trocken, hart, aber fest verbunden. Lösung der braunen Oberfläche am achten Tage, Anheilung. Rothe Weinumschläge.

Fall 10. Das 7‴ l. 4‴ br. Nasenstück ist nach 36 St. vereinigt. Als es nach 8 Tagen durch ein stumpfes Rappir zur Hälfte getrennt wird, heilt es nach erneuter Vereinigung wieder schnell definitiv an.

Fall 12. Ein 8‴ l. 5‴ br. Stück der Unterlippe nach 10 Min. durch 5 Näthe vereinigt. Antiphlogose innerlich und äusserlich. Heilung am 5. Tage.

Fall 14. Heilung am 8. Tage nach Abschuppung der Oberhaut. Mässig kalte Umschläge von Aqua Goulardii.

Hoffacker. Krankheitsgeschichte eines abgehauenen Nasenstückes (Puchelt Annal. 1836. Bd. 2. p. 149) $^5/_4$‴ l. 11‴ br. Stück, bestehend aus einem Theil des rechten Nasenflügels, der Scheidewand und einem grössern Theile des linken Nasenflügels. Nach 30 Min. Anheftung mit 13 Näthen, ein kleines Gefäss an der Nasenspitze wird unterbunden. Nach der Anheftung sieht die abgehauene Partie wie die Haut einer Leiche aus. Am Abend das Stück warm, die Umgebung etwas röthlich und voluminöser. Nach 24 Std. das Stück festsitzend, braunroth und warm, des Abends an den Wundrändern ein wenig Sekret. Bähungen mit acet. arom. Nach 2 Tagen an der Nasenspitze über der Unterbindungsstelle ein Bläschen mit röthlich brauner Flüssigkeit, nach dessen Eröffnung die Stelle lebhaft roth. Nach 5 Tagen stösst sich die 2‴ breite dünne Spitze ab, darunter gute Granulationen. Die Eiterung hört nach 19 Tagen auf; überall Anheilung bis auf die Stelle zwischen dem linken Nasenflügel und der Scheidewand, wo die Arterienschlinge lag.

Dieffenbach (chir. Erf., Bd. 2, p. 167). Duellnase, noch an einem zwirnsfadendicken Stück mit der Haut in Verbindung. 5 Näthe, Heftpflaster. Nach 24 Stunden Lappen bleich, glatt, glänzend. Nach 3 Tagen schwaches Roth des Lappens, die Umgebung stark geschwollen und geröthet. Nach 7 Tagen Anschwellung abgenommen, Epidermis abgeschuppt, Lappen bis auf wenige noch eiternde kleine Stellen angeheilt. Antiphlogose.

Dieffenbach (chir. Erf.). Ganz abgehauene Nase. Nach 24 Stunden angeschwollen, nach 2 Tagen Geschwulst noch stärker, Farbe sehr roth. Kräftige Antiphlogose. Der von anderer Seite angeordneten reizenden

Behandlung schreibt Dieffenbach es zu, dass Tags darauf der Lappen halbschwarz halb blau, oberflächlich betrocknet war und einige Tage später als trockne Borke abfiel.

Braun (Rust's Magazin 1823, Bd. 14, p. 113). Finger abgehackt. Der Schnitt fing 3''' über dem Gelenk zwischen Phal. I und Phal. II an, ging durch Phal. II, das Gelenk und Phal. III, Verband erst nach 1 Stunde. Am 4. und 5. Tage nässen die Wundränder, vom 6. an scheint der Finger angeheilt. Gegen Ende der 3. Woche wird der Nagel und die Haut um ihn missfarbig und trennt sich; darunter erscheint frische rothe Epidermis. Vollständige Heilung erst in der 7. Woche, nachdem aus der Fingerspitze ein kleines Knochenstück, etwa 1''' gross, durch Eiterung abgestossen war. Nach 2 Jahren ist das vorderste Gelenk unbeweglich, die Spuren der Narbe sehr unbedeutend, das vorderste Glied fast gefühllos, sein Nagel kürzer, gespalten und etwas verkrüppelt.

Dieffenbach (Chir. Erf., Bd. 2, p. 163ff.). Wiederanheilung einer abgeschnittenen Nasenspitze eines Kaninchens. Anfangs schien das Stück todt zu sein, an keiner Stelle Verbindung mit den Rändern. Allmählig hob sich der trockene Rand, der ganze Umfang der Nase löste sich als kleiner, hornartiger Deckel, worauf der übrige Theil der Nasenspitze mit dem Stumpf als granulirende Fläche verwachsen war.

Pag. 165 zwei Fälle von glücklicher Transplantation bei Kaninchen das eine Stück heilte vollständig an, das andere grösstentheils, bis auf einen kleinen Winkel, der durch Eiterung verloren ging.

Die abrasirten Haare, welche nach Aufhören der Entzündung wieder auf der Hautoberfläche sichtbar wurden, gingen grösstentheils mit ihren Wurzeln bei der Abschuppung der Epidermis aus.

„Im dritten Falle", sagt Dieffenbach, „wo ich auf den Kopf eines weissen Kaninchens ein kleines $^1/_3$'' grosses Hautstück aus dem Rücken eines grauen verpflanzte, stiess sich die oberste Schicht des Coriums sammt den Haarwurzeln ab. Nach vollendeter Ueberhäutung der zurückgebliebenen lebendigen Schicht der Cutis erschien diese als ein rundlicher, weissröthlicher, sich derb anfühlender kleiner Hügel, auf dem einzelne Flaumenhärchen standen."

Ueberaus unsicher ist meist die Bestimmung darüber, ob ein verpflanzter, ein wiedervereinigter Theil anheilen werde. Wie oft glaubt man nach den ersten Tagen, die Anheilung sei gelungen; weitere 24 Stunden genügen dann, diese schönen Erwartungen zu zerstören. Oder aber es scheint der ganze Lappen abgestorben, und bei seiner Entfernung findet sich, dass er an dieser oder jener Stelle noch adhärent war, Schmerz und Blutung verursachte.

Allerdings sind diese Kriterien nicht von grosser Bedeutung da sie sich vor der spontanen Lösung des Lappens stets auch bei ganz abgestorbenen vertrockneten Borken finden, ich erwähne ihrer nur, weil sie sich öfter in des Literatur finden, so z. B. bei Dzondi (Rust's Magazin 1819, Bd. 6, p. 1—11). Als Belege für die Schwierigkeit der Beurtheilung verweise ich auf den oben angeführten Fall Ph. v. Walther's, wo die Nase schon ganz aufgegeben war. Nach der andern Seite hin scheint Dieffenbach in dem 13. Versuch seiner „Transplantationsversuche bei Thieren" (Gr. u. Walth. Journ. 1824, Bd. 6, p. 122) an Anheilung des von einem Ferkel auf den Kopf einer Taube verpflanzten Lappens geglaubt zu haben, während er in seinen chirurgischen Erfahrungen auch diesen Versuch zu den resultatlosen zählt. Möglich wäre es auch, dass die Wiederanheilung einer abgeschnittenen Nasenspitze eines Kaninchens (Dieffenbach chir. Erf. Bd. 2, p. 163) auf Täuschung beruht; wenigstens lässt sich aus der oben angeführten Beschreibung nicht recht ersehen, was davon eigentlich übrig geblieben.

Erwägt man nun, dass die drei Fälle von partieller Anheilung (No. 18 und 20), welche ich constatirt habe, nur den auf den Rücken des Meerschweinchens befindlichen Hautmuskel mit einem bald grösseren, bald kleineren Theile des Cutisgewebes betrafen, und dass sich die Epidermis von den Wundrändern aus bereits über den angeheilten Rest des Lappens vorzuschieben begonnen hatte (Fig. 5), so wird man gestehen müssen, dass es Anheilungen giebt, die sich der mikroskopischen Beobachtung fast gänzlich entziehen. Wäre nicht die makroskopische Untersuchung angestellt worden, wer hätte da wohl nach Lösung der Borke unter der Eiter absondernden Oberfläche, bei sich contrahirenden Wundrändern einen guten Theil des transplantirten Lappens vermuthet?

Aus dem Allen ergiebt sich schon hier, dass die Anheilung nicht in toto, sondern dass sie schrittweise erfolgt.

Diejenigen Theile, die dem ernährenden Boden am entferntesten sind, werden deshalb auch am meisten der Gefahr des Absterbens ausgesetzt sein. Das endliche Resultat ist das Resultat aus der den Lappen in den Kreislauf des übrigen Körpers hineinziehenden produktiven Thätigkeit seiner Umgebung und dem fortschreitenden Absterben.

Dieffenbach, den ich hier vielfach anführen muss, der sich aber ja auch wie Keiner so eingehend mit Lappentransplantationen beschäftigt hat, beschreibt eine vierfache Art des Absterbens; (Chir. Erf. Bd. 2, pag. 170, Chir. curtorum p. 513 ff.) bei den der Luft ausgesetzten Lappen das Vertrocknen zu einer Borke, bei denen unter Pflasterverband Fäulniss mit weissgrauer, mit dem Pflaster abgehender Oberfläche, und zwar hält e

hier „alle Vitalität bald nach der Verpflanzung für erloschen“, während ihm die dritte Art, wo der Lappen blau oder schwärzlich, sowie die vierte, wo derselbe bis auf die Epidermis durch Eiterung vollständig geschmolzen war, ein Zeichen ist, dass der Lappen anfangs eine Verbindung mit seiner Umgebung eingegangen war.

Was zunächst diesen vierten Modus des Absterbens betrifft, so habe ich dafür nur eine Belegstelle gefunden. Es ist (Gr. u. Walth. Journal. 1824, Bd. 6, p. 482) der Fall, wo Dieffenbach aus dem Arm einer halbseitig anästhetischen Frau zwei thalergrosse Hautstücke verwechselte, mit Heftpflaster und Binden umgab und dann am 6ten Tage nach Lösung des Verbandes „den einen Lappen in eine dicke gutartige Eitermasse, die mit der völlig erhaltenen Epidermis gleich dem Häutchen der aufgekochten Milch überzogen war, zerschmolzen“ fand. „Der andere hatte sich mehr als zur Hälfte in Eiter verwandelt, hing aber noch mit dem Boden der Wunde, von der er aus Unvorsichtigkeit unter Blutung abgerissen ward, durch röthliches Zellgewebe zusammen; die Epidermis war mit dem Verbande abgegangen. So klar nun auch diese Angaben sind und ob sich Dieffenbach auch später öfter hierauf beruht, so widersprechen dieselben doch zu sehr allen sonstigen Erfahrungen über Resolution von Gewebsbestandtheile wie auch über Eiterbildung, dass ich hier nur an die Möglichkeit irgend eines Irrthums denken kann.

Uebrigens scheint mir auch sonst die Sonderung nach zufälligen Merkmalen, wie es die nach der schwarzblauen Farbe, nach dem Vertrocknen und nach dem Verfaulen ist, nicht günstig. Denn offenbar hat das Draufkleben des Pflasters nur die Wirkung, dass der sonst trocken absterbende Lappen hier feucht bleibt und dadurch natürlich ein ganz anderes Aussehen darbietet, ohne dass das Verhältniss zur Anheilung irgendwie modificirt wäre; dass bei Borkenbildung die Anheilung überhaupt nicht begonnen habe, wie Dieffenbach meint, wird ja durch genügend viele Beispiele widerlegt. — Zunächst handelt es sich immer darum, ob der Lappen in irgend eine Verbindung mit den Theilen, auf welche er transplantirt ist, tritt.

Es geschieht dieses zunächst und ist etwa nach 24 Stunden am deutlichsten durch die seröse Schwellung des Lappens. Es muss hervorgehoben werden, dass jeder Lappen mit der frischen Wunde schon in den ersten Stunden nach der Adaptirung verklebt, und wir sahen früher, dass dazu ein Wenig der Lappen selbst, das Meiste das verwundete Muttergewebe beitragen. Die seröse Schwellung dagegen tritt zwar sehr häufig, aber bei Weitem nicht mit jener Beständigkeit auf, wie die Verklebung; wo sie fehlt, bleibt eben der Lappen mehr schlaff und welk und geht dann, je

nachdem er bedeckt oder unbedeckt, trocken oder feucht gehalten ward, trockne oder feuchte Gangrän ein. Ich will nun nicht behaupten, dass der Mangel an Schwellung nach 24 Stunden absolut ein späteres gänzliches Absterben anzeigt, da die seröse Schwellung kein eigentlich plastischer Vorgang ist. Allein es scheint, da ja der Mutterboden, mit welchem Ausdruck ich der Kürze halber die Wundbasis und die Wundränder bezeichnen will, ziemlich dieselben Veränderungen eingeht, als ob die Verbindung des Lappens mit demselben eine zu wenig innige sei, und von diesem Gesichtspunkte aus wird allerdings der Mangel seröser Schwellung prognostisch wichtig sein. Dagegen aber zeigen die vielen ungünstigen Resultate, dass ihr Zustandekommen noch kein Zeichen für Anheilung ist.

Oft genug hat man anders über die seröse Schwellung des Lappens gedacht. In dieser Beziehung sagt Dieffenbach (Chirg. curt. in Rust's Chirurgie, Bd. 4 p. 522 u. f.): „Tritt nach Vereinigung des Lappens Verwachsung auf, so fängt derselbe an zu turgesciren, die Oberfläche der Epidermis erscheint glatter und glänzender, bleibt aber bleich, während die Umgebung des Bodens stark geröthet ist."

Die stärkste Schwellung, welche ich beobachtet habe, betraf den Nasenlappen des Meerschweinchens aus Versuch 16. Die Flüssigkeit, welche ich durch einen Schnitt entleerte, war klar, nicht gerade besonders klebrig, und von stark ausgesprochener alkalischer Reaktion, ihre Menge betrug mehrere Tropfen; auch Dieffenbach erwähnt im 14. Versuch seiner „Transplantationsversuche bei Thieren," aus einer Schnittwunde des auf ein Küchlein transplantirten Ferkellappens sei am dritten Tage seröse Feuchtigkeit hervorgequollen. Dergleichen relativ so bedeutende Mengen von Flüssigkeit können nun nicht aus den Lappen selbst stammen; da auch keine feuchten Verbände angewandt wurden, der Lappen auch noch kein Blut enthielt, so müssen dieselben von dem Mutterboden aus unter einem gewissen Druck, nicht in Folge einfacher Imbibition, hineingelangt sein. Ein ausgeschnittener, mit Flüssigkeit in Berührung gebrachter Lappen zeigt derartige Erscheinungen nicht. Die Oeffnungen freilich, durch welche flüssige Bestandtheile des Blutes durch die Gefässe, durch die Gewebe hindurchdringen, anzugeben, möchte schwierig sein, und wage ich nicht, mich hier einfach auf die intercellularen Canäle von Thiersch zu berufen, denn wunderbar müsste es erscheinen, weshalb nach der serösen Schwellung nicht auch auf diesen so bereiten Wegen Anheilung geschähe.

Aber nicht immer erscheint der Lappen nach 24 Stunden durch seröse Transsudation einfach geschwellt, weich, feucht und dabei blass, sondern man nimmt unter Umständen auch eine Farbe wahr. Hierbei beziehe ich mich zunächst auf Versuch 15. Neben bedeutender Schwellung des Nasen-

lappens fiel dort nach 24 Stunden besonders die dunkelblaurothe, wie aus der Tiefe hervorkommende Farbe desselben auf. Man ist gewohnt, von der Verpflanzung gestielter Lappen her, hier an eine venöse Stauung zu denken, und eine derartige Erklärung möchte wohl auch in Bünger's Fall, wo am dritten Tage der Lappen scharlachroth glänzend und aufgedunsen, der unterste Theil aber verdächtig bläulich war, zutreffend sein. Wie dagegen sollte man es sich hierdenken, dass nach 2 Tagen, wo die Schwellung abgenommen, im obern Dritttheil der Lappen wieder ganz blass mit einem Stich ins Gelbliche war, dass am 4. Tage die blassgelbe Farbe zugenommen hatte, das Blauroth verschwunden war und dafür rechts unten Härte und braunrothe Farbe, am folgenden Tage noch zunehmend, erschien! Sollte nach 24 Stunden das Blut so reichlich Zugang zum Lappen gefunden haben, dann aber diese Quelle versiegt sein? Wohin wäre dieses Blut gekommen, hätte es denn gar keinen Einfluss auf den weiteren Verlauf gehabt? So sehr viel wahrscheinlicher und einfacher scheint die Annahme, dem serösen Strome sei Blutfarbstoff, sei es aus dem Lappengrunde, von der Wundfläche oder von den Stichkanälen aus beigemischt gewesen; es hätte dann die Flüssigkeit, der der weitere Zufluss, wie es ja stets geschieht, mit Eintritt der plastischen Veränderungen am Mutterboden abgeschnitten, sich mehr nach unten gesenkt und dort wäre dann der Blutfarbstoff bei dem Vertrocknen und definitiven Absterben des Lappens als rothbraune Farbe zu Tage getreten. Ich glaube, dass es wohl gerechtfertigt ist, aus dem gänzlichen Misserfolge eine Wiederherstellung der Circulation, die nach 24 Stunden eine so bedeutende Stauung hervorgerufen hätte, durchaus auszuschliessen. Einigermassen schwierig erscheint hierbei die Erklärung der von glücklichem Erfolge begleiteten Fälle Hoffacker's. Es ist ein stehender Ausdruck bei ihm, dass das Stück der Nase, meist nach 24 Stunden, braunroth und warm gewesen. Die Wärme, als zunächst vom Mutterboden fortgeleitet, lässt sich überall leicht constatiren; bei der braunrothen Farbe an mehr oder weniger schnell und vollkommen angeheilten Nasenspitzen habe ich jedoch zunächst an die Behandlungsweise denken müssen. Die war in den meisten Fällen mit aromatischen Kräuterumschlägen oder Rothwein geschehen, ebenso war meist Heftpflaster angewandt worden.

Nun könnte in manchen Fällen die braunrothe Farbe wesentlich durch Imbibition der Farbstoffe in die absterbende Oberhaut bewirkt worden sein, doch trifft dies sicher nicht überall zu, zumal bisweilen die Behandlung mit Aqua Goulardii eingetreten. In seinem 8ten Fall, wo der Lappen mit dunkelbraun bezeichnet wird, war er zugleich oberflächlich hart und es stiess sich später eine Borke ab, und diese Borken, selbst wenn sie nicht Blutfarbstoff imbibirt haben, erscheinen auf Wundstellen ja fast im-

mer braunroth, wenn bei durchfallendem Lichte auch nur eine schwach gelbbräunliche Farbe an ihnen zu sehen ist, wahrscheinlich weil die Röthe des Mutterbodens durchscheint.

Anders scheint es sich in den Fällen zu verhalten, wo von rother Farbe des Lappens die Rede ist. Schon vorher habe ich hieraus bei Bünger's Fall den Schluss ziehen zu müssen geglaubt, dass es sich dabei an dem untersten bläulichen Theile wirklich um venöse Stauung gehandelt. Ebenso scheint in Hoffacker's „Krankheitsgeschichte" nach 2 Tagen bereits Circulation im Lappen gewesen zu sein, denn nach Eröffnung eines Brandbläschens über der Unterbindungsstelle fand sich dessen Grund lebhaft roth. Ebenso erwähnt Dieffenbach an der freilich nicht vollständig getrennten Nase nach 3 Tagen eines schwachen Rothes, bei der ganz abgehauenen Nase veranlasste ihn die nach 2 Tagen sehr erhebliche Schwellung und Röthe des Lappens zu kräftiger Antiphlogose, die bei dem leider erfolgten Absterben beobachtete halb schwarze halb blaue Farbe legt den Gedanken nahe, auch hier wäre das Blut bereits im Lappen circulirend gewesen.

Aber auch wo wir an eine schon frühzeitige Wiederherstellung der Circulation denken müssen, giebt es doch einen Theil des Lappens, dem dieselbe wenig zu Gute kommt: die Oberhaut; ihre nachträgliche „Abschuppung" wird auch in allen sonst fast ohne weitere Störung verlaufenen Fällen erwähnt; in ihr liegt auch die Erklärung für viele Farbennüancen, die am Lappen bemerkt und bei feuchter Behandlung meist unter dem Ausdruck „missfarbig" zusammengefasst sind. Am reinsten beobachtet man das Phänomen der Epidermisablösung an unbedeckten transplantirten Lappen. Man findet dort nämlich meist am dritten oder vierten Tage, wenn die Schwellung des Lappens abgenommen hat, derselbe aber noch weich ist, dass seine Farbe mehr ins Gelbliche und Graue hinüberspielt. Zugleich kann man dann mit einer Nadel leicht die Epidermis mit den Haarstümpfen abheben und sich überzeugen, dass das Cutisgewebe noch rein weiss und saftreich ist, von ihm also die Farbenveränderung nicht ausgehen konnte. War nun Heftpflaster drüber gelegt, so folgt die Epidermis diesem bei Abnahme des Verbandes. An den Stellen, wo auf irgend eine Weise die Epidermis vom Lappen abgehoben war, tritt dann am frühesten die Vertrocknung ein und unterscheiden sich dieselben von den übrigen durch ihr mehr glattes Aussehen; lässt man dagegen den Lappen erst hart werden, so ist die Epidermis nicht mehr von ihm abzuheben; sie trocknet zu fest mit demselben zusammen, bietet dann aber Gelegenheiten zur Imbibition mit allen möglichen Farbstoffen.

Das Schicksal nun, welches einen undedeckten Lappen trifft, wenn er

nicht anheilt, ist das der Verschorfung. Da es nicht gelungen, ihn zu vascularisiren, muss die Vertrocknung dann beginnen, wenn die Verdunstung die vom Mutterboden aus erfolgende Durchtränkung übersteigt. Sie wird daher von der Oberfläche und zumal von den Stellen, wo die Verdunstung durch Entfernung der Epidermis gesteigert war, beginnen und von hier nach der Tiefe zu fortschreiten. Nun sahen wir aber, wie in dem Stadium serosum dem Lappen eine unverhältnissmässige Menge von Flüssigkeit zugeführt wurde: diese Quelle muss also erst versiegen. Sie thut es mit Eintritt der plastischen Vorgänge am Mutterboden. Zu der Zeit, wo an freien mit Substanzverlust verbundenen Wunden das Sekret eitrig wird, wo bei per primam heilenden die geringe zwischen den Wundrändern befindliche Zwischensubstanz anfängt organisirt zu werden, hört auch am transplantirten Lappen der seröse Strom auf, der ihn feucht gehalten, vielleicht auch seine Lebensfähigkeit bewahrt hat, es beginnt von oben resp. aussen her das Absterben und Vertrocknen, von unten die Organisation, die Neubildung. Da ich auf diesen Punkt später ausführlicher zu sprechen komme, so hier nur noch die Bemerkung, dass es bei genauer Vereinigung unter dem Lappen bis zu seiner Abstossung kaum zur Eiterbildung kommt. Der trocken gehaltene Lappen bleibt etwa in den ersten sechs Tagen fest verklebt mit dem Wundboden und nach Rückgang der serösen Schwellung im Niveau der Haut; erst dann mit grösserer Ausbildung des Granulationsgewebes wird er dadurch gehoben, es bildet sich, oft bei partieller Anheilung schräg durch ihn eine dissecirende Eiterlinie, welche ihn löst, und erst hierauf schreitet die Heilung wie bei jeder mit Substanzverlust verbundenen Wunde unter Eiterung, die sich an den Thieren, wo ich experimentirte, als Borkenbildung zeigte, weiter. An den Wundrändern und Nahtstellen kann es dagegen schon in den ersten Tagen zu Eiterung kommen.

Der abgestorbene vertrocknete Lappen ist gelblich, hornartig durchscheinend, seine Epidermis geschrumpft und vertrocknet, schwer entwirrbar, auf Querschnitten durch die Haare fallen dieselben leicht heraus, die Cutisfasern, in Glycerin oder Wasser wieder quellend, erscheinen, wo gar keine Anheilung stattgefunden hatte, oder fern von der dissecirenden Eiterlinie, unverändert und meist weiss, bei partieller Anheilung macht sich oft eine gelbliche gleichmässige Färbung bemerkbar, auch trifft man manchmal, besonders in der Nähe der Eiterlinie eine mehr circumscripte rothe Färbung, so wie zwischen den Fasern nach der Epidermisseite zu abnehmende Mengen von rundlichen Zellen. Die untern Flächen abgestossener borkiger Lappen sind etwas feucht, ihnen haften Eiterkörperchen und Detritus an, mittransplantirtes subcutanes Bindegewebe zeigt körnigen Zerfall und Spaltenbildung, öfters auch altes verändertes Blut, entsprechend der Infiltration desselben in das Gewebe bei der Trennung.

Ueber das Verhalten absterbender feucht behandelter Lappen fehlt mir eigene Erfahrung; die von mir beschriebenen Veränderungen müssen an ihnen getrübt und modificirt werden durch die eintretende Maceration und Fäulniss, die man dann nicht allein sehen, sondern auch, wie öfter angegeben, riechen kann. Ein Uebelstand aber wird wahrscheinlich dadurch vermieden, den ich einmal bei einem Meerschweinchen und ein zweitesmal bei einer weissen Ratte erfuhr: nachträgliche partielle Nekrose des Nasenbeins nach Abstossung des vertrockneten Nasenlappens. Bei der weissen Ratte löste sich der die ganze Dicke des Knochens einnehmende Sequester erst nach $2^1/_2$ Monaten. In Bezug auf die Gefahr des Vertrocknens erscheint ja offenbar die feuchte Behandlung günstiger und wird zur Erfüllung dieses Zweckes das indifferenteste Mittel das beste sein. Bei Thieren hat jedoch die Application feuchter Ueberschläge Schwierigkeiten und ist daher der in einem wenig Wasser enthaltenden Gefässe lebende Frosch auch aus diesem Grunde besonders geeignet zur Transplantation. Bei Warmblütern erhebt sich jedoch die Frage, ob die gänzliche Abhaltung der Verdunstung und die feuchte Wärme nicht nachtheilig, und zwar Fäulniss begünstigend wirkten. Am geeignetsten erscheint mir daher, wie ich das früher bereits ausgesprochen, der Gypsverband mit einigen Touren einer Flanellbinde. Erneute Versuche über die practische Anwendbarkeit der Transplantation vollständig vom Körper getrennter Hautstücke würden der Hülfe dieses grossen Mittels wohl kaum entbehren können. —

Es bleibt noch übrig die Frage über das Zustandekommen der Anheilung.

Das endliche Resultat ist ja klar genug: Der Lappen muss in den Bereich der Circulation gezogen werden; dass es geschieht, beweisen die Thatsachen der Anheilung; aber die Wege, auf welchen das Blut hineingelangt, und der Grund weshalb der Lappen nicht früher abstirbt, sind einer Discussion fähig, welche für die Lehre von der Entzündung von Wichtigkeit werden möchte, weil hier die Experimente rein angestellt werden können.

Nun giebt es eine Anzahl Mittheilungen, wo die Anheilung schnell und vollständig eingetreten sein soll. So, ausser den schon früher angeführten, die 2 St. getrennte Nase von Markiewicz, die sogar „nach wenigen Tagen auch ihre Empfindung wiedererhalten hatte," und besonders mehr als ein Dutzend wieder angeheilte Finger und Fingerspitzen, von welchen, da sie wenig Verschiedenes bieten, ich nur den einen Braun'schen Fall oben im Auszuge mitgetheilt habe. Hier die Möglichkeit und Wahrscheinlichkeit einer Vascularisation zum Theil durch alte Gefässe leugnend, würde man, glaube ich, den Thatsachen Gewalt anthun. Demgemäss habe ich auch die

Möglichkeit venöser Stauung nach 2 und 3 Tagen zugegeben. Aus den Beobachtungen über die Anheilung bei Kaltblütern und der partiellen Anheilung muss ich jedoch den Schluss ziehen, dass dieselbe im Wesentlichen auf dem Uebergreifen der entzündlich-plastischen Processe vom Mutterboden auf den Lappen beruht, dass dieses die Norm sei, und dass Eröffnung alter Gefässbahnen von Zufälligkeiten abhängt, die wir allerdings auf das Lebhafteste herbeiwünschen, die vielleicht die Anheilung erst zu einer wirklich resultatreichen machen, welche aber nicht zu ihrem Wesen gehören. Die folgende Erörterung soll sich allein auf das Letztere beziehen.

Wir haben es bei der Transplantation mit einem vom Körper getrennten Gewebe zu thun, welches in enge Verbindung mit dem traumatisch gereizten Mutterboden gebracht ist. Der letztere wird in Folge dieses Eingriffes entzündet werden. Nun ist aber seit einigen Jahren die ganze Entzündungslehre so ins Wallen und Schwanken gekommen, dass es unmöglich ist, von ihr, wie von einem sichern Grunde aus, weiter zu bauen. Indem die Thatsache von der Auswanderung farbloser Blutkörperchen, die sich wie keine einer so schnellen Anerkennung zu erfreuen gehabt hat, zugleich die Gefahr einer einseitigen Ausbeutung nahe legt, sehen wir in einer Reihe von Arbeiten Strickers und unter Strickers Leitung (Studien aus dem Institute für experimentelle Pathologie in Wien aus dem Jahre 1869, Wien 1870) die Betheiligung der Gewebselemente am Entzündungsprocess, vornehmlich Zellenveränderung und Zellentheilung, neuerdings wiederum hervorgehoben. Zwar die bei der Anheilung beobachteten Thatsachen müssen auch rückwärts Schlüsse erlauben über die Entzündung, dennoch aber, da es sich hier zunächst um deren Erklärung handelt, kann ich nicht weiter gehen, ohne über traumatische Entzündung im Allgemeinen gesprochen zu haben, und führe ich deshalb hier die Beobachtungen an, welche ich in den Monaten Oktober bis December an traumatisch gereizten Schwänzen der Larven von Salamandra maculata angestellt habe.

Die Salamanderlarven, welche ich für ausserordentlich günstige Objekte zur Untersuchung halte, erhält man erstens im Frühjahr, wo die alten Weibchen die Waldbäche aufsuchen, um dort die Jungen zu werfen, oder aber im Herbst und Winter, wo man die Jungen vollständig lebensfähig und wenig kleiner als die geworfenen, aus dem Uterus herausschneidet. Sie halten sich bei öfter gewechseltem Wasser Monate lang und werden dabei nur pigmentreicher und blutärmer, ihre fein auslaufenden Büschelkiemen stumpfer und nicht mehr so verzweigt. Da ein Weibchen durchschnittlich 20 Junge hat, die Thiere aber leicht aus gebirgigen Gegenden

zu beziehen sind, so möchte es wohl selten am Material zur Untersuchung mangeln. Vorzüglich klar und durchsichtig ist die rechte, beim Schwimmen untere Schwanzflosse der Thiere und dort bei dem geringen circumscripten Pigment Nerven, Gefässe, Zellen auf das Deutlichste zu sehen; die linke ist mehr diffus gelblich gefärbt und erscheinen dort manchmal die schwarzen Pigmentzellen bläulich. Man untersucht die Thiere in wenig Wasser enthaltenden Uhrgläschen; um sie ruhig zu erhalten, setzt man 1—2 Tropfen Aether, welcher gleichmässiger als Chloroform wirkt, hinzu; nach wenigen heftigen Bewegungen werden sie dadurch betäubt und bleiben es bei wenig veränderter Circulation $^1/_2$—1 Stunde. Die Narkose lässt sich durch erneuten Aetherzusatz beliebig verlängern, den Tod habe ich, auch wenn bei grossen Gaben die Pulsation bisweilen ganz stockte, nie eintreten sehen. In frisches Wasser gesetzt, erholen sie sich vollständig und können so Tage und Wochen lang beobachtet werden; nur ist es gefährlich, ätherisirte Thiere mit andern zusammen zu bringen, da öfters ihr ganzer Schwanz bis zu den Hinterfüssen von ihren munteren Gefährten verschluckt und verdaut wird.

Schneidet man nun die Schwanzflosse einer Salamanderlarve mit der Scheere ein, so klaffen die Wundränder meist; je nach der grösseren oder geringeren Stärke, besonders der Arterien, ist die Blutung bald mehr, bald weniger erheblich, bis sich endlich die durchschnittenen Lumina hauptsächlich durch Ansammlung von rothen Blutkörperchen um die Oeffnungsstelle schliessen; langsam schieben sich dann noch einzelne Blutkörperchen in das verstopfte Gefäss hinein und füllen es vollständig aus, auch in den meist kleineren Gefässen seitlich von der Wunde, welchen die hauptsächlichste Blutzufuhr abgeschnitten worden, wird der Blutstrom schwächer und stockt oft ganz. Dagegen wird durch den traumatischen Reiz die Circulation sehr wenig gestört, und in Gefässen, die den Wundrand zum Theil ausmachen, ja im Wundwinkel sogar vollständig frei liegen, indem sie der Spaltung des Gewebes, wie sie meist etwas über die schneidenden Scheerenblätter hinausreicht, Widerstand geleistet haben, tritt durchaus nicht Stase ein. So war einmal auch ein vielleicht zwei Blutkörperchen breites Gefäss verletzt worden und es traten einige Blutkörperchen aus. Dann aber blieb eines darin stecken, halb in, halb ausser dem Gefässe. Andere legten sich nun heran und schienen es verstopfen zu wollen, bald jedoch wurden sie weiter getrieben und als ich nach einigen Stunden wieder nachsah, war die kleine Oeffnung geschlossen, das Blutkörperchen verschwunden und das Gefäss, in gleicher Weise wie früher, vollständig funktionirend. Reizcontraction mit nachfolgender Erweiterung tritt wenig in den Vordergrund, oft ist sie geradezu auszuschliessen. Die hauptsäch-

lichsten Veränderungen in Bezug auf die Weite der Gefässe ergeben sich als direkte Wirkungen der Kreislaufstörung. So war (s. die Abbildungen 1—3) E eine arterielle Capillare von geringem Kaliber, ausgehend von der Hauptarterie des Wundbezirks AC. Da diese nun durch den Schnitt verletzt und durch das Coagulum I verstopft war, so kam es in E bald nach der Verletzung sogar zur Stase (s. Fig. 1). Aber während der Beobachtung ändert sich das Bild; langsam schieben sich die rothen Blutkörperchen wieder weiter, das Gefäss erweitert sich etwa um das Dreifache und durch es hindurch geht der Hauptarterienstrom, die Fortsetzung von A (s. Fig. 2). Manche Gefässe, deren Kaliber dadurch leicht zu bestimmen war, dass ein rothes Blutkörperchen nur in gedehnter Gestalt hindurchpassiren konnte, zeigten weder nach Stunden noch nach Tagen Veränderungen in ihrer Weite. Neubildung von Gefässen in der Art, dass eine Hälfte der Anastomose hohl, die andere noch solide ist, wie man sie ja häufig bei ganz unverletzten Exemplaren findet, habe ich nur einmal im Bereich einer älteren Schnittwunde gesehen; dass aber Neubildung von Gefässen vorkommt, bemerkt man durch Vergleichung der betreffenden Stellen in verschiedenen Zeiten. So tauchten plötzlich, während des Zeichnens der Figur 1 rechts und links von der Arterie A die Gefässe F und F′ auf, von welchen vorher Nichts zu sehen gewesen, und nach $3^1/_2$ St. erschien (s. Fig. 3) von F aus das absteigende Gefäss G.

Von dem charakteristischen Haftenbleiben und der Vermehrung farbloser Blutkörperchen sieht man, falls nicht vorher schon eine Verletzung bestand, in 4—6 St. nach der Verletzung noch Nichts; die Neigung derselben, in obturirte Gefässe hineinzukriechen, kann man nicht hierher rechnen, denn Aehnliches beobachtet man constant auch in den äussersten Gefässschlingen der Büschelkiemen, in welchen, wenn in ihnen die Circulation sistirt, die Menge der farblosen derjenigen der farbigen ungefähr gleichkommt.

Veränderungen der grossen verästelten Zellen, die Klein und Kundrat (Stricker Studien p. 100) an Froschlarvenschwänzen zum Gegenstand ihrer Beobachtung gemacht haben, sind mir nicht aufgefallen; freilich habe ich meine Aufmerksamkeit auch nicht besonders grade darauf gerichtet, die Zellen, die ich in den drei Zeichnungen wiedergegeben habe, dienten mehr zur Orientirung. Hervorheben will ich nur, dass die durch Applikation von Säuren gewonnenen Resultate mir hier von sehr geringer Beweiskraft scheinen; der Eingriff ist viel zu verletzend, die chemische Wirkung an diesen weichen Geweben zu bedeutend. Bei traumatischer Reizung, wie ich sie angewandt, bleibt das Gewebe klar und durchsichtig, ohne Stase (so weit sie nicht die direkte Folge der Abschneidung der Blutzufuhr ist)

und ohne irgend welches Extravasat. Und nun in den angeführten Versuchen von Klein-Kundrat? Eben weil bei der von mir angegebenen Methode weder Druckverminderung nach Spannung, noch Verdunstung eintreten können, muss ich die hier gewonnenen Resultate für sicherer halten.

Eine Erscheinung aber zeigt sich in den ersten Stunden nach der Verwundung, vollständig unabhängig von der Auswanderung farbloser Blutkörperchen, die zu dieser Zeit noch gar nicht vorhanden, welche wohl der Beachtung werth wäre: die Consolidation der Wundränder.

Nach Applicirung des Schnittes erscheint der Wundrand etwas uneben, Blutkörperchen, Epithelien, körniges Pigment umgeben ihn, seine Begrenzung wird durch zerschnittene, zerstörte Epithelien und Gewebstrümmer gebildet; wo Pigment vorhanden, tritt es bis dicht an den Rand heran; hie und da ragen manchmal durchschnittene Gefässe über denselben hinaus, und im Wundwinkel bietet oft der Blutpfropf, der das Gefäss schloss und wie ein Kolben an ihm hängen bleibt, einen vortrefflichen Orientirungspunkt dar (S. Fig. 1). Bald aber reinigt sich der Wundrand, Gewebstrümmer und Epithelien, oft mehrere noch zusammenhängend, werden abgestossen, zwischen den noch haftenden bemerkt man lichte Knöpchen, die, sich mehr vorschiebend, länglich, homogen, mit einer Bogenlinie an ihrer Spitze erscheinen. Sie kommen dann weiter heraus, benachbarte legen sich, wie man deutlich unter dem Mikroskop verfolgen kann, an einander, und neue Knöpfchen erscheinen an ihrer Basis. Während so allmählig sich an den Wundrändern ein Saum bildet, wird durch denselben Process der Wundwinkel ausgefüllt. Die lichten, mit der für junge Zellen einigermassen charakteristischen Bogenlinie versehenen Elemente schieben sich aneinander, übereinander, immer weiter vor, sie hüllen das Gefäss, das quer durch den Winkel lief, ein; jetzt bildet schon das Coagulum, das die hervorragende Arterie verstopfte, die äusserste Grenze der Zellen, aber bald ist auch dieser Punkt überschritten und man findet (Fig. 2) nach $3^1/_2$ St. den Wundwinkel ausgefüllt und kann in einer Reihe etwa ein Dutzend Zellen, von innen her nach aussen, die Insertionspunkte immer von den vorhergehenden bedeckt, zählen.

Zu gleicher Zeit stumpfen sich die Winkel, welche der Wundrand mit dem Begrenzungssaum der Schwanzflosse bilden, ab, indem die Saumzellen sich mehr gegen die Wunde neigen, sich mit den an den Wundrändern zu Tage tretenden vereinigen. Dadurch wird ein Abschluss der Wunde gebildet, der sehr bald nach der Verletzung begann, nach $3^1/_2$ Stunde wie die Abbildung zeigt, bereits in vollem Gange und nach 18 Stunden ganz vollendet ist. Kleinere, ganz homogene und durchsichtige runde Gebilde, die

sich von den beschriebenen Zellen auch durch den Mangel der Bogenlinie hinlänglich unterscheiden, bemerkt man hie und da an den Wundrändern (s. Fig. 2 M.); sie scheinen mir eiweisshaltige Exsudattröpfchen zu sein, welche in dem indifferenten Medium Kugelform angenommen haben.

Woher stammen nun jene Zellen, die das verwundete Gewebe abschliessen? Besonders an den Wundrändern fällt ihre Aehnlichkeit mit denjenigen auf, die den Saum der Schwanzflosse bilden, und sind sie kaum in späterer Zeit von denselben zu unterscheiden; anfangs erscheinen sie dagegen jünger, besonders durch die Art ihres Hervorschiebens und ihre Bogenlinie an der Spitze.

Der Eindruck, den der neugebildete Wundsaum macht, entspricht vollständig dem des Flossensaumes, im Wundwinkel allerdings, ob man auch die Gleichheit der Formen sogleich erkennt, gewährt die grosse Anzahl der, entsprechend der bedeutenderen Dicke des Schwanzes nach der Wirbelsäule zu, dachziegelartig über einander gelagerten Zellen ein etwas anderes Bild, während dieselben im Wesentlichen den Saumzellen gleich sind. Indem diese Zellen nun den Epithelien so sehr ähnlich sind und als Epithelien functioniren, muss man sie auch als Epithelien ansprechen. Direkt zu beobachten ist, wie sie ihre Lage verändern, zu erschliessen ist aus ihrer Menge und dem Abweichen von dem Aussehen der gewöhnlichen Epithelien, dass sie neugebildet werden, doch muss ich die Art ihres Entstehens noch unentschieden lassen. Da keine Mutterzellen wahrzunehmen, ist es wahrscheinlich, dass sie aus dem epithelialen Keimblatte sich bilden und daraus in Folge des Gewebsdruckes sich vorschieben. Mit Bildung des Saumes an den Wundrändern und dadurch erfolgtem Abschluss des Gewebes nach aussen hin muss dann dieser Zellbildungsprocess sein natürliches Ende erreichen. Als Analogon dieser Regulation der Spannungsverhältnisse muss ich es betrachten, wenn nach Tagen, nach Ablauf aller lokal entzündlichen Prozesse sich häufig vom Wundwinkel aus ein gutes Stück der Schwanzflosse umklappt und dann unter erneuten Entzündungserscheinungen von dem übrigen Gewebe gelöst wird.

Während nun unter den geschilderten Veränderungen die Wundränder zu einem gewissen Abschlusse gelangen, die Wunde sich durch Ausfüllung ihres Winkels, durch Abstumpfung ihrer beiden Ecken verkürzt und verbreitert hat, erscheinen in der Umgebung der Wunde, etwa 6—18 Stunden nach der Verletzung die eigentlich plastischen Processe, deren hauptsächlichste Anregung durch die Auswanderung farbloser Blutkörperchen gegeben wird. Zweimal habe ich farblose Blutkörperchen, im Gefässe rollend, sich festlegen und nach ½ Stunde etwa zur Hälfte den seitlichen Contour desselben überragen gesehen, öfter Formveränderung, Aussenden und Ein-

ziehen der Fortsätze an den mit farblosen Blutkörperchen vollständig über einstimmenden Gebilden, die in grosser Menge im Gewebe, nahe den Venen besonders, zerstreut waren, wahrgenommen. Und nun dieses charakteristische Hinrollen der farblosen Blutkörperchen an der Gefässwand, ihr Haftenbleiben und die Anhäufung innerhalb der Gefässe, ihre Uebereinstimmung mit denen, die im Umkreise derselben angehäuft sind, — all' dieses scheint mir es über jeden Zweifel zu erheben, dass wir es wirklich mit ausgewanderten, farblosen Blutkörperchen und, wie die Ueberlegung, wie die direkten Beobachtungen Strickers zeigen, deren Abkömmlingen zu thun haben. Denn betrachtet man die Zahl der durch die Arterie dem Wundbezirk zugeführten und der durch die Vene abgeführten farblosen Blutkörperchen, so scheinen letztere zahlreicher zu sein. Schubweise, oft 6 und mehr zu gleicher Zeit, lösen sie sich von der Venenwand, weiter fortgeführt zu werden. Es möchte zwar einfach erscheinen, hierüber durch direktes Zählen ins Klare zu kommen, dem stellen sich aber verschiedene Hindernisse entgegen. Zuerst kann man die 2 Hauptgefässe nicht zu gleicher Zeit so fixiren, dass es möglich wäre alle farblosen Blutkörperchen an beiden zu zählen, gegen die Zählung nach einander, wie sie wohl das einzig Mögliche ist, spricht, wenn sie sich nicht auf längere Zeit erstreckt, die erhebliche Anhäufung der Körperchen in der Vene, gegen die Sicherheit des Zählens überhaupt die Anastomosen der betreffenden Gefässe mit andern Gefässbezirken. An kleineren Gefässen lässt sich allerdings leicht und sicher zählen, aber diese Mühe ist hier überflüssig, wo man jedes Körperchen vom Eintritt bis zum Austritt, falls es nicht irgendwo länger haften bleibt oder auswandert, genau verfolgen kann. Dieses Missverhältniss zwischen In- und Export, noch gesteigert, wenn man bedenkt, wie viele Körperchen durch Auswanderung dem Bereiche der Circulation entzogen, drängt zu dem Gedanken, es möchten farblose Blutkörperchen neu innerhalb des Entzündungsterrains entstehen. Als sehr wahrscheinlich ergiebt sich diese Annahme ja auch bei grossen Abscessen, wo die Menge entleerten Eiters in wenigen Tagen sämmtliche farblose Blutkörperchen des Körpers würde absorbirt haben, und doch davon Nichts wahrzunehmen ist. Allerdings wäre hier der Einwand möglich, eine erhöhte bildende Thätigkeit in den gewöhnlichen Keimstätten der farblosen Blutkörperchen ersetze den beträchtlichen Verlust, aber sehr oft möchte es unmöglich sein, den Nachweis dafür zu liefern. Ueber Zelltheilung in den Gefässen kann ich weder fremde Beobachtungen anführen, noch auch stehen mir eigne direkte zu Gebote. Aber die Schwierigkeiten sind zu gross, meine Ausdauer wahrscheinlich zu gering, als dass zunächst hieraus ein Einwand erhoben werden könnte. Höchst verdächtig, eine Brutstätte für farblose

Blutkörperchen zu sein, erschienen mir dem Kreislauf entzogene venöse Gefässe wie z. B. Fig. 1—3 D. Bei Zeichnung von Fig. 2 war dasselbe mit auf- und abschwankenden rothen Blutkörperchen gefüllt, denen wenige, wie normal, weisse beigemischt waren. Bei Entwurf der Fig. 3 waren nur noch sehr wenige rothe vorhanden, das ein wenig erweitert scheinende Gefäss vollgepfropft mit farblosen, die jedoch nicht festlagen, sondern auch Schwankungen zeigten, und je die vordersten wurden immer vom venösen Blutstrom fortgeführt, ohne dass ihr Ersatz direkt zu beobachten. Denn auch bei so vorzüglichen Objekten, wie es die Schwanzflossen der Salamanderlarven sind, giebt es nach Eintritt des plastischen Stadiums Manches, was sich meiner direkten Beobachtung entzog; eine Hartnack'sche Immersionslinse würde hierüber vielleicht noch Aufschluss ertheilen.

Ueber Theilung von farblosen Blutkörperchen im entzündeten Gewebe haben wir jetzt bereits mehrere Beobachtungen; ausser Recklinghausen's Angabe (Stricker's Gewebelehre p. 247), nach welcher ein Lymphkörperchen, welches neben dem Kern gelagert war, aus einer Lymphzelle mit einem plötzlichen Ruck ausgestossen wurde, besonders die von Stricker, der zweimal an der entzündet ausgeschnittenen mit Blutserum gespeisten Cornea (p. 29) Theilungsvorgänge von Wanderkörperchen beobachtete und dasselbe Phänomen auch an denen der Froschzunge zweimal direkt verfolgte. Sicher werden sich in der Folge derartige Beobachtungen mehren; ist es doch gerade der Vortheil, den die Untersuchungen am lebenden durchsichtigen Gewebe darbieten, dass man nicht allein aus den Bildern schliesst, sondern auch direkt sieht.

So sieht man auch die Lokomotion und Aussendung von Fortsätzen an den farblosen, im Gewebe zerstreuten Blutkörperchen, welche man freilich auch durch Vergleichung der in verschiedenen Zeiten von derselben Stelle gewonnenen Bilder erschliessen kann. Nach 48 Stunden, wo die Auswanderung meist aufgehört hat, sind die Wanderzellen mehr im Gewebe zerstreut, und man bemerkt mehr eckige und ausgezogene Formen, die dann später zu wirklich sternförmigen Zellen werden, kleiner jedoch und mit weniger langen und weniger verästelten Ausläufern, als sonst den verästelten Körpern eigen. Zugleich scheint die Zahl der Wanderzellen vermindert. Auf welchem Wege dieses geschieht, bin ich nicht im Stande anzugeben und verweise daher nur auf Recklinghausen, der (Stricker's Gewebelehre p. 249) wandernde Körperchen des Bindegewebes in die Blutbahnen wieder eintreten sah. Die weitere Beschreibung dieses Vorganges, „sie schritten hier mit lang ausgestreckten Fortsätzen an der Wand fort, um dann an einer andern Stelle wieder auszuwandern," giebt allerdings dem Bedenken Raum, sie möchten überhaupt nicht dringewesen sein. —

Jedenfalls glaube ich als gesichert die endliche Umwandlung farbloser Blutkörperchen in bleibende Gewebszellen betrachten zu dürfen; es entspräche dieses der bei Warmblütern erschlossenen Umwandlung in Bindegewebszellen und würde das Ende der plastischen Processe bezeichnen. Zu Eiterung kommt es bei Versuchen, wie ich sie angestellt habe, durchaus nicht; ihr Uebersehen wäre schwer denkbar. Der Grund dafür muss in dem frühzeitigen Abschluss des verwundeten Gewebes nach aussen hin durch Bildung des epithelialen Saumes gesucht werden; ich glaube dies besonders hervorheben zu müssen, weil auch bei der Transplantation unter dem gut passenden Lappen keine primäre Eiterung sich zeigt, sondern die Vorgänge plastischer Natur, d. h. auf Neubildung gerichtet sind; das Gegentheil würde die Anheilung von vorn herein als unmöglich bezeichnen. —

Es bleibt noch übrig, auf einen wichtigen Punkt aufmerksam zu machen: Wie kommen die farblosen Blutkörperchen dazu, auszuwandern? Offenbar müssen es gewisse Veränderungen an den Gefässen sein, hervorgerufen durch das Trauma, nicht Veränderungen an den Blutkörperchen selbst, die ja sonst wohl an allen übrigen Stellen gleichfalls haften bleiben und auswandern würden. Wenn man die Langsamkeit des Blutstromes angeschuldigt hat, so ist die jedenfalls hier an den Salamanderlarven wenig bedeutend. Ausserdem währt es viele Stunden lang, bis Auswanderung erfolgt, und dann bemerkt man an unverletzten, bis zur Sistirung der Pulsation narkotisirten Thieren durchaus Nichts, was für Auswanderung spräche. Grade die längere Zeit, welche bis zur Auswanderung verstreicht, eine Zeit, während welcher, wie ich gezeigt, an den Wundrändern sich so wichtige Veränderungen ergeben, drängt zu dem Schlusse, dass in dem Wundbezirk im Allgemeinen, an den Gefässwandungen besonders, allmählig Veränderungen eintreten, welche die Auswanderung bedingen. Lange hat man ja in der Chirurgie das seröse Stadium von dem plastischen geschieden, eine offene Schnittwunde eitert nicht gleich in den ersten 6 Stunden: in gleicher Weise ist es geboten, auch bei der mikroskopischen Untersuchung am lebenden Gewebe diese Stadien, die man beobachtet, auch hervorzuheben. Worin nun diese Ernährungsstörung im verwundeten Gewebe besteht, was ihr für Veränderungen, deren Folgen wir ja wahrnehmen, zu Grunde liegen, liegt vor der Hand der Beantwortung noch fern. Wenn man in den Stomata der Gefässendothelien die Oeffnungen gefunden zu haben glaubt, durch welche die farblosen Blutkörperchen hindurchschlüpfen, so wird dadurch noch keine der entzündlichen Erscheinungen erklärt, besonders nicht die Anhäufung und das langsame Rollen, wo oft an hundert farbige Blutkörperchen vorbeipassiren, während ein farbloses sich aus dem Gesichtsfelde weiter wälzt; eher würde man eine Auflockerung der Endo-

theilen denken können, in Folge der, wie ich aus Mangel eines bessern Ausdruckes sagen muss, Ernährungsstörung. Der Nachweiss intercellularer plasmatischer Gefässe durch Thiersch (Pitha und Billroth, die feineren anatomischen Veränderungen bei der Wundheilung), wie die betreffende Abbildung zeigt, schon 5 Stunden nach der Verletzung, würde auf das Einfachste Alles erklären, doch wage ich nicht, mich darauf zu berufen, weil Täuschung zu leicht möglich erscheint. —

Was nun die Anheilung vollständig vom Körper getrennter Hautlappen betrifft, so hatte ich schon früher die innige Verklebung und gewissermaassen luftdichte Vereinigung des Lappens mit dem Mutterboden erwähnt und über die Schwellung desselben und seröse Transsudation gesprochen. Es bleibt die Betrachtung der plastischen Processe, durch welche der Lappen mit dem übrigen Körper in Wechselbeziehung tritt, der eigentlichen Anheilung übrig.

Es war gezeigt worden, dass bei Fröschen die Anheilung des Lappens durch Verwachsung der Rückenfascie mit dem subcutanen Gewebe des Lappens, nicht durch die Seitenränder geschieht. Auf der so gebildeten dicken, zellenreichen Membran sass das Stratum lamellosum fest und scheinbar unverändert auf. Bei den Eidechsenlappen (No. 3) hatte sich die betreffende Schichte bereits in zwei gesondert, eine untere ziemlich gefäss- und zellenarme und eine obere äusserst gefäss- und zellenreiche, von welcher letzterer spärlichere Gefässe zum Stratum lamellosum aufstiegen. Epidermis war überall verloren gegangen, bei dem schon angeführten Versuch No. 3 sogar durch langsame Umbildung auch fast die ganze Pigmentschicht. Bei dem mit Muskeln transplantirten Salamanderlappen No. 10 fanden sich zahlreiche rundliche matte, den farblosen Blutkörperchen durchaus ähnliche Zellen in den Interstitien der trüben, nur noch sehr selten Querstreifung zeigenden Muskeln.

Während so die plastischen Vorgänge bei Kaltblütern sich auf Rückenfascie und subcutanes Gewebe des Lappens beschränkten und von hier aus die weitere Ernährung zu Stande zu kommen scheint, ohne dass das Stratum lamellosum und glandulare zunächst in die Neubildung mit hineingezogen werden, sieht man, unter veränderten äussern Bedingungen und bei Verschiedenheit der Struktur, die Lappen an Warmblütern, wenigstens bei der partiellen Anheilung, nur so weit erhalten, als in ihnen die Neubildung vorgeschritten ist. Rings ist hier der angeheilte Theil von Granulationsgewebe eingeschlossen, an der obern Grenze schlägt sich eine Fortsetzung des Epithels von der Haut auf ihn herüber, eine Anhäufung von Rundzellen, die sich an schon gelösten Borken deutlich als Eiter präsentiren, scheidet das Lebendige von dem Todten. Der Lappen selbst ist

durchsetzt von rundlichen Zellen, welche sich zwischen die Fasern des Cutisgewebes eingedrängt haben und dort als leicht zu verfolgende Züge erscheinen. Weniger zahlreich und sogar fehlend sind sie an manchen Theilen des mittransplantirten Hautmuskels, erfüllen aber auch hier an den Stellen, wo derselbe durch die dissecirende Eiterlinie berührt oder durchschnitten wird, die Interstitien zwischen den einzelnen Muskelfasern. Diese letzteren erscheinen matt, gelblich, meist ohne Querstreifung, an manchen davon erblickt man von der Längsseite her eine Zeichnung, als ob eine Menge Zellen darin vorhanden wären. Bei der Schwierigkeit der Deutung und Möglichkeit der Täuschung muss ich mich jedoch hier darauf beschränken, auf die neueste Arbeit über die entzündlichen Veränderungen der Muskelfasern von Janovitsch (Stricker Studien p. 88) zu verweisen.

In dem Granulationsgewebe, auf welchem der Lappen ruht, bemerkt man hie und da lichtere Stellen, die ohne Zellen sind und auf dem Querschnitt fast wie Löcher aussehen, doch zeigt eine gewisse Mattheit so wie die Betrachtung ähnlicher Gebilde von der Seite, dass es auseinandergedrängte Fasern sind, von denen sich freilich nicht ausmachen lässt, ob sie ursprünglich dem subcutanen Bindegewebe des Lappens oder dem des Muttergewebes angehört haben. Manchmal sieht man auch mitten im Granulationsgewebe und allseitig von demselben umgeben abgeschnittene Haare. Da dieselben ursprünglich ja wol zwischen Lappen und Mutterboden lagen, so erlaubt ihr Vorkommen mitten im neugebildeten Gewebe den Schluss, dass dasselbe nicht einfach von der Wundbasis aus emporgewachsen sei, denn sonst müsste das Haar ja zwischen ihm und dem Lappen gefunden werden. Ueberhaupt hat die Bildung des Granulationsgewebes unter dem angeheilten Lappen etwas Wunderbares, wenn man sich die Anheilung als einfache Wiedereröffnung alter Gefässbahnen denkt, möge dieselbe nun zu Stande kommen wie sie wolle. Dass dergleichen manchmal vorkommen möchte, wo die Heilung schnell und vollständig geschieht, will ich nicht in Abrede stellen, doch habe ich schon früher darauf hingewiesen, dass diese Art, als dem Zufalle unterthan, kaum als Norm gelten dürfte: Sehr einfach erscheint dagegen das Vorkommen des Granulationsgewebes unter dem angeheilten Lappen, wenn wir in seiner Bildung den Typus für das Zustandekommen der Anheilung sehen. Indem die Neubildung sich zwischen die alten Elemente fortsetzt und sie dadurch in Stoffwechsel mit dem Mutterboden bringt, wird eben derselbe Prozess sich je nach der Lokalität einmal als plastische Infiltration des Lappens, das andere Mal, und mit dem ersten zu gleicher Zeit, als Bildung von Granulationsgewebe darstellen. Es ist demnach die Anheilung ein schrittweises

Erobern des Terrains durch die plastischen Prozesse, welche vom Mutterboden ausgehen. Die dissecirende Eiterlinie stellt die Grenze dar, wo dieselben mit dem von oben erfolgenden Absterben zusammentreffen. Es ist zunächst eine grössere Anhäufung von Zellen, die am weiteren Fortschreiten gehindert sind, und welche später geradezu zu Eiterkörperchen werden.

Nun scheint aber die Annahme wenig gerechtfertigt, dass diese Zellen von Hause aus, gleich bei ihrem Entstehen, zu Eiterkörperchen gewissermassen prädestinirt seien. Dass ausgewanderte farblose Blutkörperchen Eiter geben können, scheint für Cornea und Bauchfell des Frosches seit Cohnheims hier einschlagenden Beobachtungen festgestellt. An den Schwänzen der Salamanderlarven habe ich mich überzeugt, dass ausgewanderte farblose Blutkörperchen zu bleibenden Gewebsbestandtheilen werden; es kommt dort nicht zur Eiterung, weil das Gewebe durch Bildung der Saumzellen früher seinen Abschluss erreicht, in gleicher Weise, wenn auf einen Frosch ein Lappen transplantirt ist, der die Wunde nur zum Theil deckt, so eitert der freie Theil derselben, während der andre, in inniger Berührung mit dem Lappen, mit demselben zusammenheilt. So auch bei gelungenen Transplantationen an Warmblütern fehlt die primäre Eiterung. Indem der Lappen mit dem Mutterboden verklebt ist, wird dadurch ein Abschluss erzielt, welcher zwar nicht die entzündlichen Vorgänge, wohl aber die Eiterung hindert. Es werden die farblosen Blutkörperchen resp. ihre Abkömmlinge, welche beide man, Strickers Beispiel folgend, nach dem Austritt aus den Gefässen als Wanderkörperchen bezeichnen kann, durch die geringe Exsudatschicht sich zwischen die Gewebsbestandtheile des Lappens begeben können, und ihnen würde die Bildung von Gefässen folgen. So käme dann, als im Wesentlichen derselbe Process, die Bildung von Granulationsgeweben und die plastische Infiltration des Lappens zu Stande, mit ihm die Anheilung, welche bis zu den Punkten reicht, bis zu welchen in dieser Zeit das Gewebe von oben her abgestorben. Hier bildet sich dann die Grenze; die Wanderkörperchen können nicht weiter, sie werden sich anhäufen, zum Theil absterben, eine breite Linie geht quer durch das Gewebe hindurch, es lockern sich daselbst die Gewebsbestandtheile und trennen sich, der abgestorbene Theil wird dadurch getrennt, endlich gehoben, abgestossen und es erscheint der erhaltene Theil frei, Eiter absondernd. Wahrscheinlich, dass dann in der Folge bis zur Bedeckung mit Epidermis, welche von den Wundrändern her die Stelle überhäutet, sich auch noch auf dem Lappen Granulationsgewebe bildet: meine Versuche reichten leider nicht so weit, um diese Frage zu entscheiden.

Die Furcht, ein Lappen hätte mit seiner vollständigen Trennung auch sogleich seine Vitalität eingebüsst, ist ja schon lange als grundlos bewiesen,

Wenn 1—2 Stunden bis zur Anheftung vergehen, so scheint dies durchaus keinen ungünstigen Einfluss auszuüben; habe ich ohne Nachtheil einen Froschlappen doch erst nach 4 Stunden angeheftet. Gerechtfertigter erschiene die Besorgiss, dass er bei Mangel frühzeitiger Vascularisation an Ernährungsstörung zu Grunde gehe. Doch ist grade die Cutis, als wesentlich aus Bindegewebe bestehend, hiedurch resistenter als andre Gewebe. Freilich ihre Epidermis geht fast stets, selbt bei Kaltblütern, verloren, doch ist das in Betreff der Anheilung ja von geringer Wichtigkeit. Ausserdem darf man nicht die Bedeutung unterschätzen, welche die Zuführung von Flüssigkeiten von der Wundbasis her haben muss. Scheint doch das Stratum lamellosum der Froschhaut ganz ohne ernährende Gefässe zu sein; um so mehr wird dessen Ernährung durch die mit dem subcutanen Bindgewebe verwachsende Rückenfascie leicht von Statten gehen können. Aber auch bei Warmblütern erscheint das Verhältniss nicht so ganz ungünstig. Bemerken wir doch in den ersten 24 Stunden eine Schwellung und seröse Durchtränkung des Lappens, welche sicher wirksamer sein möchte, als die künstliche Durchleitung von Blutserum, die doch auch schon bei Beobachtungen über spontane Bewegungen so gute Dienste leistet. Später nimmt zwar diese Durchtränkung ab und zeigt sich bei unbedeckten Lappen die Neigung zum Vertrocknen, ganz besonders stark an von Epidermis entblössten Stellen, aber währenddess haben ja auch schon die plastischen Processe am Grunde begonnen. Um jedoch der Gefahr des Austrocknens wirksamer noch zu begegnen, würde der Gypsverband das geeignetste Mittel sein, und wahrscheinlich besser als feuchte Umschläge, die, seien sie different oder indifferent, doch immer die Gefahr einer schädlichen Einwirkung auf den noch so wenig reactionsfähigen Lappen mit sich führen.

Die vorhergehende Betrachtung über das Zustandekommen der Anheilung bezog sich wesentlich auf die plastischen Processe, welche vom Mutterboden ausgingen; ob und in wiefern das transplantirte Gewebe ihnen durch eigene, vielleicht durch die seröse Transsudation angeregte Thätigkeit zu Hülfe kommt, möchte schwer zu entscheiden sein. Die von Stricker an entzündet ausgeschnittenen Hornhäuten zweimal beobachtete Theilung von Wanderzellen und die einmalige Beobachtung von Theilung einer wahrscheinlich zu den Epithelien der Membrana Descemetii gehörigen Zelle, so wie die schon älteren Mittheilungen, dass normale Hornhäute in den Lymphsäcken sowie (Stricker) in den Nickhauttaschen entzündlich perforirter Froschaugen in Entzündung versetzt werden, mahnen zur Vorsicht in der Beurtheilung, wenn auch das Cutisgewebe weniger günstig sein möchte als die Hornhaut. In Entzündung wird der anheilende Lappen ja jedenfalls versetzt und könnten sich ja in ihm Wanderzellen ebenso gut theilen als an

der Hornhaut; aber ob dasselbe in ihm die Wanderzellen thun, ob sich seine Bindegewebszellen umwandelten, darüber wage ich nicht zu urtheilen.

Es erinnern die Beobachtungen über Zelltheilungen an entzündeten, ausgeschnittenen Geweben an die von Alters her gegebene Vorschrift, der zu transplantirende Lappen solle vorher in Entzündung versetzt werden, „die Vitalität zu steigern". Dem ist man früher auch redlich nachgekommen und hat die Hautpartie, welche man sich zur Transplantation ausersehen, vorher mit spirituösen Einreibungen, mit Stäbchen und, getreu der altindischen Vorschrift folgend, sogar mit Schuhsohlen traktirt, bis sie recht roth und heiss war. Dass eine derartige Behandlung etwas Anderes zur Folge haben sollte, als stärkere Anfüllung der Gefässe des Lappens mit Blut, glaube ich eben so wenig, als dass dieses von Nutzen wäre; theoretisch würde es sich dagegen wohl empfehlen, den zu transplantirenden Lappen erst in wirkliche Entzündung und plastische Thätigkeit zu versetzen, z. B. indem man ihn einige Tage vorher vollständig umschneidet, etwa wie ich in No. 19 gethan. Den Umstand, dass in diesem Falle die entzündete Hälfte partiell anheilte, während die nicht entzündete aus der normalen Haut geschnittene andere des Lappens es nicht that, will ich nun durchaus nicht als Beweis anführen; es würde dazu eine speciell hierauf gerichtete Reihe von Experimenten nöthig sein, wohl aber liegt der Gedanke nahe, dass ein an gestaltungsfähigen Zellen reicher Lappen den vom Mutterboden ausgehenden plastischen Vorgängen auch durch eigene Thätigkeit entgegenkommen möchte.

Stricker (Studien, p. 37) schliesst aus der Unmöglichkeit, eine Cornea längere Zeit bei Serumdurchleitung in der Züchtungskammer zu erhalten, dass die aufgehobene Nervenleitung eines, wenn nicht das wichtigste von den Momenten des Absterbens sei. Mir scheint, dass man mit demselben Rechte unter ähnlichen Bedingungen auch das endliche Absterben eines farblosen Blutkörperchens, eine Flimmerepithelzelle auf die unterbrochene Nervenleitung zurückführen könnte. Ist es denn so auffällig, dass eine entzündete ausgeschnittene Cornea nicht länger als etwa 24 Stunden bei Serumdurchleitung leben bleibt, oder könnte man erwarten, dass sie wie ein in Wasser gesteckter Weidenzweig fortwucherte? Es zeigen im Gegentheil die seit Himly zahlreich mit, soweit es die blosse Anheilung betraf, glücklichem Erfolge ausgeführten Transplantationen der Cornea, dass dieselbe ganz vortrefflich auch ohne Nervenleitung erhalten werden kann, und bei dem von mir beobachteten Modus der Anheilung von Hautlappen liesse es sich schwer denken, dass zugleich mit den Wanderzellen, den Blutgefässen, auch die Nerven mit grösster Eile in den Lappen hineinwüchsen, dort entzündlichen Prozessen vorzustehen.

Dass das Fehlen der nervösen Leitung, der Innervation des Lappens, von Einfluss auf dessen späteres Verhalten sei, lässt sich wohl kaum bezweifeln; ich erinnere dabei nur an die nachträglichen Trübungen der Cornea, das von Dieffenbach (Operative Chirurgie, Bd. I, p. 321, Chirg. curt., Rust, Bd. IV, p. 524) erwähnte verschiedene Verhalten sogar der aus der Stirnhaut gebildeten Nase gegen Verwundungen und bei Veränderungen der übrigen Gesichtshaut; möglich auch, dass bei den nachträglichen Veränderungen des Eidechsenlappens auf dem Frosch (Versuch 3) hieran zu denken wäre: an und für sich jedoch erscheint die Wiederanheilung vollständig vom Körper getrennter Theile zunächst als ein rein vegetativer Vorgang. Dass derselben in der Folge eine grössere Aufmerksamkeit geschenkt werde, als bisher in dieser Richtung seit beinahe 30 Jahren geschehen, dazu möge auch diese Arbeit dienen. —

Erklärung der Abbildungen.

Fig. 1—3. Veränderungen an einer Schnittwunde am Schwanz einer Larve von Salamandra maculata, Fig. 1 nach 15 Min., Fig. 2 dieselbe Stelle nach $3\frac{1}{2}$, Fig. 3 nach 21 St.

A Hauptarterienstamm, *C* seine durch den Schnitt getrennte und durch das Coagulum *J* verstopfte Fortsetzung.

B Hauptvene des Bezirkes, *D* ein undurchgängiger Ast derselben, in Fig. 1 und 2 mit rothen, in Fig. 3 hauptsächlich mit farblosen Blutkörperchen angefüllt, *E* arterielles Capillargefäss, in Fig. 1 mit stockender Circulation, in Fig. 2 um mehr als das Doppelte verbreitert, die Hauptfortsetzung der Arterie *A* bildend.

F und *F'* zwei erst während des Zeichnens von Fig. 1 sichtbar gewordene, in der Folge in ihrer Breite nicht veränderte Gefässe.

G (Fig. 3) Gefäss aus *F* entspringend, das erst bei der Zeichnung von Fig. 2 bemerkt wurde.

H Pigment, in Fig. 1 dicht an der Schnittlinie, in Fig. 3 nur bis an den neugebildeten Saum reichend.

K Lichte, langgestreckte Saumepithelien des Larvenschwanzes.

L Neugebildete Epithelien, in Fig. 2 noch im Vorschieben begriffen, in Fig. 3 als vollständiger Saum die Wundränder und den Wundwinkel abschliessend, den normalen mit *K* bezeichneten Epithelien ähnlich. In Fig. 2 haben sie sich schon erheblich über das Coagulum *J* herübergeschoben und den Wundwinkel ausgefüllt, während sie an den Seiten noch vereinzelter stehen.

M blasse homogene Tröpfchen, in Fig. 1 zu gross gezeichnet, in Fig. 2, links, zu dunkel.

N gewöhnliche Pflasterepithelien, in Fig. 1 u. 2 sich von den Wundränder lösend, in Fig. 3 schon vollständig von denselben durch die Saumepithelien verdrängt.

O grosse dunkle vielverästelte Zellen im Gewebe.

P im Gewebe, hauptsächlich um die Vene gelagerte, körnige, spontan bewegliche Körperchen, den in den Gefässen rollenden, haftenden farblosen Blutkörperchen durchaus gleich. In Fig. 2 davon noch Nichts zu sehen.

Die bewegten Blutkörperchen, Nerven, das Pigment und die Epithelien, soweit die Beziehungen der letzteren beiden zum Wundrande nicht wichtig schienen, sind fortgelassen.

Fig. 4 Querschnitt durch einen einer Rana temporaria angeheilten 2 Monate alten Eidechsenrückenlappen (Vers. Nro. 3). Die Gefässe von dem Bulbus aortae aus injicirt.

A Froschhaut mit gegen den Lappen gekrümmtem Rande *C*, in der Nähe des Lappens mit der Rückenfascie verwachsen.

B Eidechsenlappen mit gegen den Wundrand gekrümmtem Rande *D*.

E Rückenmuskeln des Frosches.

F verdickte Rückenfascie des Frosches.

G sehr verdicktes, Rundzellen und starke Gefässnetze enthaltendes, mit der Fascie genau verwachsenes Unterhautbindegewebe des Lappens.

H Stratum lamellosum des Lappens.

J intermusculäres Bindegewebe, reich an Rundzellen.

K grössere quer durchschnittene Gefässe.

Fig. 5. Querschnitt durch einen partiell angeheilten Meerschweinlappen nach 11 Tagen (Vers. 18).

A Epidermis der Haut, sich bei *E* über den angeheilten Lappentheil schiebend.

B Cutis, *C* deren Hautmuskel, *D* subcutanes Bindegewebe.

F ein Stück des Cutis vom Lappen, borkig vertrocknet, bei *G* daran angetrockneter Eiter.

H Cutisgewebe des erhaltenen Lappentheiles, vom Cutisgewebe der Haut durch Granulationsgewebe *K* getrennt, von reichlichen Rundzellenzügen durchsetzt, bei *J* Eiter absondernd.

L Hautmuskel des Lappens, quer durchschnitten, bei *M* Eiter producirend.

K' Granulationsgewebe zwischen dem angeheilten Lappen und dem subcutanen Bindegewebe.

Fig. 6. Querschnitt durch einen partiell angeheilten Meerschweinlappen (Vers. 20), dessen abgestorbener Theil durch einen dissecirenden Eitergraben getrennt wird.

A Cutisgewebe der Borke, *B* deren abgestorbener Hautmuskel.

C dissecirender Eitergraben, bei *C'* noch in Bildung begriffen.

D angeheilter durchweg mit Zellen durchsetzter Cutistheil des Lappens.

E angeheilter, bei *E'* durch den Eitergraben begrenzter Hautmuskeltheil des Lappens.

F Granulationsgewebe zwischen dem angeheilten Lappen und der Wundbasis.

THESEN.

1. Die Exstirpation einer gesunden Niere am Menschen ist unter Umständen gerechtfertigt.
2. Farblose Blutkörperchen, Eiterkörperchen und Granulationszellen sind desselben Ursprunges.
3. Bei Empyem empfiehlt sich nach der Entleerung die Anwendung der Sonde à double courant.

Am 20. Februar 1846 zu Biesterfelde bei Dirschau geboren, und dort mit Ausnahme eines zweijährigen Aufenthaltes in Danzig bis zu meinem zehnten Jahre im elterlichen Hause erzogen, kam ich Ostern 1856 nach der Sexta des Danziger Gymnasiums. 1866 verliess ich dasselbe mit dem Zeugniss der Reife, um in Heidelberg Medicin zu studiren. Hoffmeister, Bunsen, Kirchhoff, Helmholz, Nuhn und der persönlich so liebenswürdige und anregende Fr. Arnold waren während dreier Semester dort meine Lehrer. Zum Oktober 1867 bezog ich die Berliner Universität, absolvirte Ostern 1868 daselbst das Tentamen physicum und besuchte während eines Jahres den Secirsaal bei Reichert, die Collegien über allgemeine Pathologie und Therapie und über specielle pathologische Anatomie, sowie den demonstrativen Cursus bei Virchow, die chirurgische Klinik bei Jüngken. Zum Winter 1868 wieder nach dem mir so lieben Heidelberg zurückgekehrt, besuchte ich bis zum Winter 1869 die Kliniken von Friedreich, Simon und Lange, und hatte bei ebendenselben einen chirurgischen einen geburtshilflichen Operationscursus, sowie auch einen Cursus über Laryngoskopie. Ich halte es hier für eine Pflicht der Dankbarkeit, hervorzuheben, dass Prof. Simon den Praktikanten gestattete, auch grössere chirurgische Operationen unter seiner Leitung auszuführen, während die ambulante Klinik Gelegenheit zur Aneignung der kleineren chirurgischen Handgriffe und Operationen darbot. Ende September 1869 kehrte ich nach Berlin zurück und belegte hier die Kliniken von Levin und Meyer, sowie den mikroskopischen Cursus über pathologische Anatomie bei Virchow.

Fig. 1.

Fig. 3.

Fig. 2.

Fig. 6.

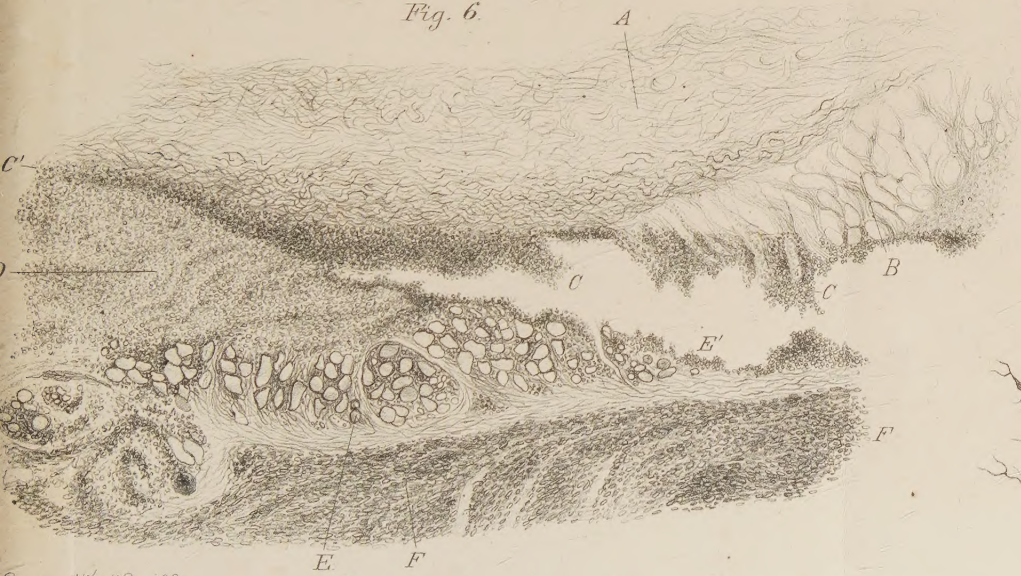

G. v. W. Hanff.

Fig. 4.

Fig. 5.

A. Schütze lith.